

# Vasa

**European Journal of Vascular Medicine**

Volume 39 · S/78 · August 2010

**Interdisziplinäre S2-Leitlinie**

## **Diagnostik und Therapie der Venenthrombose und der Lungenembolie**

**Mitglieder des Leitlinienverfahrens**

**Leitlinienkoordination:** Prof. Dr. med. Viola Hach-Wunderle, Frankfurt a. Main

**AWMF:** Prof. Dr. med. Ina Kopp, Marburg

**Leitliniensteuerung und Redaktion:** Dr. med. W. Blättler, Dr. med. H. Gerlach, Prof. Dr. med. Viola Hach-Wunderle, Prof. Dr. med. St. Konstantinides, Dr. med. Th. Noppeney, Dr. med. M. Pillny, Prof. Dr. med. H. Riess, Prof. Dr. med. S. Schellong, Dr. med. H. Stiegler, Prof. Dr. med. J.E. Wildberger

**AWMF-Registernummer 065/002**

**HUBER**



**2 Inhaltsverzeichnis**

<b>Mitglieder des Leitlinienverfahrens .....</b>	<b>3</b>
<b>Bein- und Beckenvenenthrombose (TVT).....</b>	<b>5</b>
Definition und klinische Problematik .....	5
Diagnostik der Venenthrombose (TVT).....	5
Klinische Diagnostik .....	5
D-Dimer-Tests .....	6
Kompressionssonographie .....	7
Phlebographie .....	7
Magnetresonanz (MR)- und Computertomographie (CT)-Phlebographie .....	8
Diagnostische Algorithmen .....	8
Umfelddiagnostik .....	9
Venenthrombose (TVT) in Schwangerschaft und Wochenbett .....	10
Rezidivthrombose .....	11
Therapie der Venenthrombose (TVT).....	12
Initiale Antikoagulation .....	12
Thrombus-beseitigende Maßnahmen .....	13
Sekundärprophylaxe mit Vitamin K-Antagonisten .....	13
Kompressionstherapie .....	14
Immobilisierung .....	15
Ambulante Thromboetherapie .....	15
Cavafilter .....	15
Besondere therapeutische Situationen .....	15
Thrombophlebitis .....	15
Muskelvenenthrombose .....	16
Schwangerschaft .....	16
Tumorpatienten .....	17
Thrombose der Arm- und Schultervenen .....	17
Zentralvenöse Katheter (ZVK)- oder Portkatheter-assoziierte Thrombosen .....	18
<b>Lungenembolie (LE).....</b>	<b>19</b>
Definition und klinische Problematik .....	19
Diagnostik der Lungenembolie (LE).....	19
D-Dimer-Tests .....	19
Spiral-Computertomographie (Spiral-CT) .....	19
Lungenszintigraphie .....	21
Magnetresonanztomographie (MRT) / MR-Angiographie (MRA) .....	21
Pulmonalisangiographie .....	21
Sonographie der Beinvenen .....	21
Echokardiographie .....	22
Thorakale Ultraschallsonographie .....	23
Diagnostische Algorithmen .....	23
Hämodynamisch instabiler Patient (hohes klinisches Risiko) .....	23
Hämodynamisch stabiler Patient (nicht-hohes klinisches Risiko) .....	24
Besondere Situationen .....	25
Schwangerschaft und Wochenbett .....	25
Therapie der Lungenembolie (LE).....	25
Besondere Situationen .....	28
Flottierende Thromben in den rechten Herzhöhlen .....	28
Chronisch-thromboembolische pulmonale Hypertonie (CTEPH) .....	28
<b>Literaturverzeichnis .....</b>	<b>29</b>

## Mitglieder des Leitlinienverfahrens

### *Leitlinienkoordination:*

Prof. Dr. med. Viola Hach-Wunderle, Frankfurt am Main

### *AWMF:*

Prof. Dr. med. Ina Kopp, Marburg

### *Leitliniensteuerung und Redaktion:*

Dr. med. W. Blättler, Dr. med. H. Gerlach, Prof. Dr. med. Viola Hach-Wunderle, Prof. Dr. med. St. Konstantinides, Dr. med. Th. Noppeney, Dr. med. M. Pillny, Prof. Dr. med. H. Riess, Prof. Dr. med. S. Schellong, Dr. med. H. Stiegler, Prof. Dr. med. J.E. Wildberger

### *Wissenschaftliche Gesellschaften:*

#### **Dt. Ges. für Angiologie (DGA)**

Prof. Dr. med. Viola Hach-Wunderle, Frankfurt a. Main  
Prof. Dr. med. S. Schellong, Dresden

#### **Dt. Ges. für Chirurgie (DGCh)**

Prof. Dr. med. A. Encke, Frankfurt a. Main

#### **Dt. Ges. für Gefäßchirurgie (DGG)**

Dr. med. Th. Noppeney, Nürnberg  
Dr. med. M. Pillny, Recklinghausen

#### **Dt. Ges. für Gynäkologie und Geburtshilfe (DGGG)**

Prof. Dr. med. M.W. Beckmann, Erlangen

#### **Dt. Ges. für Hämatologie und Onkologie (DGHO)**

Prof. Dr. med. H. Riess, Berlin

#### **Dt. Ges. für Internistische Intensivmedizin und Notfallmedizin (DGIIN)**

Dr. med. R. Wacker, Gifhorn

#### **Dt. Ges. für Kardiologie (DGK)**

Prof. Dr. med. S. Konstantinides, Göttingen

#### **Dt. Ges. für Phlebologie (DGP)**

Dr. med. W. Blättler, Bern  
Dr. med. H. Gerlach, Mannheim

#### **Dt. Ges. für Pneumologie und Beatmungsmedizin (DGP)**

Prof. Dr. med. M. Pfeifer, Regensburg

#### **Dt. Röntgengesellschaft (DRG)**

Prof. Dr. med. J.E. Wildberger, Maastricht

#### **Dt. Ges. für Thrombose und Hämostase (GTH)**

Prof. Dr. med. M. Spannagl, München

#### **Dt. Ges. für Ultraschall in der Medizin (DEGUM)**

Dr. med. H. Stiegler, München

### *Konsensusverfahren*

Für die Teilnehmer an dem Leitlinienverfahren wurde ein schriftliches Mandat für die Vertretung der beteiligten wissenschaftlichen medizinischen Fachgesellschaften über die jeweiligen Vorstände eingeholt.

Die bisher gültige Textversion der Leitlinie wurde von der Leitliniensteuerungs- und Redaktionsgruppe unter Berücksichtigung der aktuellen Literatur überarbeitet. Die Abstimmung innerhalb der Leitliniengruppe erfolgte schriftlich in einem dreistufigen Delphiverfahren unter Verwendung eines strukturierten Fragebogens. Für alle im Leitlinientext hervorgehobenen Schlüsselempfehlungen bzw. Kernaussagen wurden Zustimmung, Ablehnung und Änderungswünsche erfragt, zu den Hintergrundtexten Kommentare. Die Ergebnisse der ersten Delphirunde wurden quantitativ ausgewertet und den Teilnehmern zusammen mit den eingegangenen Kommentaren zurückgespiegelt und um erneute Abstimmung gebeten (zweite Delphirunde). Die Empfehlungen wurden so im „starken Konsens“ (Zustimmung von  $\geq 95\%$  der Teilnehmer) oder im Konsens (Zustimmung von  $> 75\%$ – $95\%$  der Teilnehmer) verabschiedet. Nach abschließender Überarbeitung erzielte die vorliegende Version einen Gesamtkonsens. Die vollständige Dokumentation der einzelnen Schritte des Konsensusprozesses ist bei der Leitlinienkoordinatorin hinterlegt.

### *Finanzierung der Leitlinie*

Die vorliegende S-2-Leitlinie wurde ohne finanzielle oder anderweitige Unterstützung von kommerziellen Interessensgruppen erstellt. Hinweise auf mögliche Verpflichtungen, Interessenskonflikte oder Einflussnahmen von Dritten sind nicht bekannt. Die teilnehmenden Experten haben eine entsprechende schriftliche Erklärung (Formblatt) abgegeben, die bei der Leitlinienkoordinatorin hinterlegt ist. Die bei dem Arbeitstreffen der Leitliniensteuerungs- und Redaktionsgruppe angefallenen Reisekosten der Teilnehmer sowie Aufwandsentschädigungen für den Einsatz externer Mitarbeiter (Dokumentationsassistentin zur Erstellung des Literaturverzeichnisses, Sekretärin beim Arbeitstreffen) wurden von den wissenschaftlichen Fachgesellschaften übernommen. Allen Teilnehmern der Leitliniengruppe gebührt ein explizites Dankeschön für ihre ausschließlich ehrenamtliche Arbeit.

## 4 Mitglieder des Leitlinienverfahrens

### ***Gültigkeitsdauer und Aktualisierungsverfahren***

Eine komplette Überarbeitung der Leitlinie kommt gegebenenfalls in 5 Jahren in Betracht (2015). Wenn sich zwischenzeitlich grundsätzlich neue wissenschaftliche Erkenntnisse mit dringend notwendigen Änderungen ergeben, ist deren Bekanntmachung nach Rücksprache mit den Mitgliedern der Leitliniengruppe als Addendum vorgesehen.

### ***Disseminierung und Implementierung***

Zur Einführung der Leitlinie werden folgende Verfahren von der Leitliniengruppe unterstützt und veranlasst:

- Kostenfreier Zugang über das Internet (<http://awmf-online.de>)
- Publikation in medizinischen Fachzeitschriften
- Pressemitteilungen
- Kontinuierliche Fortbildungsveranstaltungen

## Bein- und Beckenvenenthrombose (TVT)

### Definition und klinische Problematik

Bei der akuten tiefen Bein- und Beckenvenenthrombose (TVT) handelt es sich um eine partielle oder vollständige Verlegung der Leit- und/oder Muskelvenen durch Blutgerinnsel. Diese neigen zum appositionellen Wachstum und zur Embolisierung in die Lunge, mitunter auch durch ein offenes Foramen ovale in den großen Kreislauf. Die Thrombose kann als „Blutgerinnung am falschen Ort“ verstanden werden. In unbekannter Häufigkeit kommt es spontan zu einer frühen und schnellen Auflösung der Thromben, die folgenlos für die betroffene Vene sein kann. Typischerweise aber resultiert eine zunächst entzündliche, dann bindegewebige Organisation der Thromben mit unvollständiger Rekanalisation, sodass eine Abflussbehinderung zurückbleibt. Die Zerstörung der Klappen führt zu Reflux. Die Drainagestörung ist gleichbedeutend mit einer ambulativen venösen Hypertonie, d.h. dem Ausfall der Volumen- und Druckreduktion beim Gehen. Es entwickelt sich eine chronische venöse Insuffizienz, welche als postthrombotisches Syndrom (PTS) bezeichnet wird [89], [223].

Das Übersehen einer Venenthrombose oder Lungenembolie beinhaltet ein hohes Risiko von kurzfristiger wie langfristiger Morbidität sowie Mortalität durch Progredienz der TVT, neue Lungenembolien und langfristige Gewebeschädigung, insbesondere am Unterschenkel [10]. Ein PTS tritt nach einer distalen TVT in etwa einem Drittel, nach einer proximalen TVT in gut der Hälfte der Fälle auf [82].

Die frühzeitige Diagnose erlaubt die eventuelle Durchführung einer restitutiven Maßnahme (Thrombolyse, Thrombektomie, Kathetergestützte pharmako-mechanische Thrombektomie), in jedem Fall aber die Reduktion der unmittelbaren

und der langfristigen Folgen [93]. Die falsche Diagnose einer tatsächlich nicht vorhandenen TVT dagegen führt zu einer unnötigen Behandlung. Darüber hinaus stigmatisiert sie den Patienten und verzögert oder verhindert die Abklärung und Behandlung einer eventuell zugrunde liegenden, anderen Krankheit.

Bei Anwendung von Anamnese und klinischer Untersuchung allein beträgt die Wahrscheinlichkeit, eine vorhandene Thrombose zu übersehen, 10–20 %; jene, eine nicht vorhandene Thrombose fälschlicherweise zu diagnostizieren aber 70 % [215].

**Jeder klinische Verdacht auf Venenthrombose soll umgehend soweit abgeklärt werden, dass eine therapeutische Entscheidung erfolgen kann. Anamnese und körperliche Untersuchung allein sind hierzu nicht ausreichend.**

### Diagnostik der Venenthrombose (TVT)

#### Klinische Diagnostik

Die einzelnen Symptome (Ödem, Schmerz, Spannungsgefühl, Zyanose, verstärkte Venenzeichnung) und die klassischen klinischen Zeichen der TVT (Homans, Sigg, Payr, Bisgaard u.a.) haben zwar bei ambulanten Patienten eine Sensitivität von 60–90 %, sind jedoch ausgesprochen unspezifisch. Bei immobilisierten, insbesondere bei bettlägerigen Patienten verläuft die TVT oft asymptomatisch; die genannten Zeichen haben dann nur eine Sensitivität von 0–20 %, allerdings eine relativ hohe Spezifität [61], [124].

Große Bedeutung erlangen Anamnese und klinische Untersuchung allerdings dann, wenn die gewonnenen Informationen integriert und zur Schätzung der sog. klinischen Wahrscheinlichkeit (KW) verwendet werden. Testtheoretisch entspricht dies

der Ermittlung einer Vortestwahrscheinlichkeit, in deren Kenntnis nachfolgende Tests ihre Aussagekraft überhaupt erst erhalten oder aber verstärken. Die KW wird graduiert und in zwei (hoch – niedrig) oder drei Stufen (hoch – mittel – niedrig) angegeben. Zweistufige Graduierungen (hoch – niedrig; hoch – nicht hoch) sind einfacher zu handhaben. Als Grundlage der Graduierung eignen sich formalisierte Scores, in denen den standardisierten Informationen aus Anamnese und klinischer Untersuchung Punktwerte zugewiesen werden, deren Summe den Grad der Wahrscheinlichkeit definiert (explizite Schätzung; [27], [216], [217], [222]). Eine Graduierung ist aber auch möglich durch nicht formalisierte Zusammenfassung der jeweilig ermittelten Ergebnisse in Kombination mit der klinischen Erfahrung des Untersuchers (implizite Schätzung; [17]). Die explizite Beurteilung hat den Vorteil der nachgewiesenen Leistungsfähigkeit, die implizite jene der höheren Sensitivität und höheren Aufmerksamkeit bezüglich eventueller alternativer oder zusätzlicher Diagnosen.

Für die TVT haben die klinischen, expliziten Scores nach Wells besondere Bedeutung erlangt; sie wurden in klinischen Studien überprüft. In den entsprechenden Validierungskohorten betrug die Prävalenz der TVT im 3-Stufen-Score bei niedriger Wahrscheinlichkeit 5 %, bei mittlerer 33 %, und bei hoher Wahrscheinlichkeit 85 % [222]; im 2-Stufen-Score waren dies 6 % (niedrige Wahrscheinlichkeit) und 30 % (hohe Wahrscheinlichkeit) [217]. Die Zahlen vermitteln einen Eindruck von der Leistungsfähigkeit dieser einfachen Wahrscheinlichkeitsabschätzung. Im Alltag ist der Wells-Score mit zweistufiger Graduierung am einfachsten zu handhaben (Tab. I; [217]). Unabhängig von der Methodik ist entscheidend, dass die Einschätzung vor

## 6 Bein- und Beckenvenenthrombose (TVT)

allen weiteren Testen vorgenommen wird, und als eigener dokumentierter diagnostischer Schritt in den klinischen Ablauf eingebracht und als solcher dokumentiert wird.

**Der diagnostische Prozess sollte mit einer dokumentierten Einschätzung der klinischen Wahrscheinlichkeit beginnen. Hierzu eignen sich explizite Scores oder eine untersucherbasierte empirische Beurteilung (siehe Beispiel in Tabelle I).**

### D-Dimer-Tests

D-Dimere entstehen als Endprodukte bei der Proteolyse von Fibrin, das durch Faktor XIII quervernetzt ist. Dieser eigentlich der Fibrinolyse zuzurechnende Reaktionsschritt eignet sich gleichwohl als Marker für eine vermehrte Gerinnungsaktivität, da jede Aktivierung der Gerinnungskaskade aus Gründen der körpereigenen Homöostase eine Aktivierung der Fibrinolyse zur Folge hat. Allerdings ist zu berücksichtigen, dass dieser Marker nicht die „Gerinnung am falschen Ort“ anzeigt, sondern jede Aktivierung der Gerinnung. Diese muss auch nicht zwangsläufig zur Bil-

dung eines morphologisch fassbaren Gerinnsels führen, sondern kann als Begleitphänomen einer Vielzahl von Reaktionszuständen des Organismus auftreten, wie Entzündung, Trauma, Operation, Schwangerschaft, aktive Krebserkrankung oder schwere Blutung. Der Nachweis erhöhter D-Dimer-Werte ist daher nicht einer thromboembolischen Erkrankung gleichzusetzen [2].

Testverfahren für D-Dimere werden als Flüssigphase-Systeme für das Labor angeboten (meist als Latexverstärkter ELISA), oder als Festphase-gebundene „bedside“-Tests. Während letztere ein Ja/Nein-Ergebnis liefern (D-Dimer positiv/negativ), messen erstere die Plasmakonzentration in  $\mu\text{g/l}$  als kontinuierlichen Wert. Daher muss hier ein Grenzwert (cut-off-Wert) eingeführt werden, ab dem das Messergebnis als positiv gewertet wird. Für unterschiedliche Testsysteme sind von den Herstellern verschiedene Grenzwerte empfohlen, oberhalb derer das Ergebnis als positiv gilt. Der höchste Grenzwert, der auch den bedside-Tests zugrunde liegt, ist  $500 \mu\text{g/l}$  [60], [159]. Kürzlich ist vorgeschlagen worden, bei Patienten > 60 Jahre einen höheren Grenzwert

von z.B.  $750 \mu\text{g/l}$  einzuführen, um die Spezifität zu erhöhen [66].

Die einzig sinnvolle Verwendung des D-Dimer-Tests im Zusammenhang mit der Diagnostik einer TVT ist dessen Bestimmung nach vorheriger Schätzung der klinischen Wahrscheinlichkeit (KW). Ist diese niedrig, bedeutet der negative Testausfall, dass keine behandlungsbedürftige Beinvenenthrombose vorliegt und der Patient keine weitere diesbezügliche Diagnostik benötigt. Ohne die Korrelation mit der KW ist diese Aussage hingegen wertlos. Ein positives Testresultat hat dagegen keine spezifische Aussagekraft [46], [146], [183]. Obwohl dies bekannt ist seitdem D-Dimer-Testsysteme weit verbreitet eingesetzt wurden, ist ihr Missbrauch weit häufiger als der bestimmungsgemäße Gebrauch. Insbesondere in Krankenhaus-Notaufnahmen ist der D-Dimer-Test häufig Bestandteil der ersten Laborroutine. Ohne entsprechende Fragestellung oder gar dokumentierte Schätzung der KW gibt ein völlig unspezifischer positiver Test Anlass zur speziellen Bildgebung hinsichtlich einer venösen Thromboembolie. Es kann nicht klar genug darauf hingewiesen werden, dass diese Abfolge Patienten und medizinisches Personal unnötig belastet und Ressourcen vergeudet. Mit etwas schwächerer Evidenz kann der D-Dimer-Test zur Beurteilung des chronischen Verlaufs einer venösen Thromboembolie herangezogen werden. Bei Patienten mit einer ersten idiopathischen venösen Thrombose oder Lungenembolie lässt sich damit das Rezidivrisiko im Langzeitverlauf abschätzen, wenn D-Dimere etwa 4 Wochen nach Beendigung einer drei bis sechs monatigen Antikoagulation bestimmt werden. Etwa 15% der Patienten weisen zu diesem Zeitpunkt erhöhte D-Dimere auf; diese haben ein höheres Rezidivrisiko als Patienten, deren D-Dimere wieder normalisiert sind [45], [129].

**Tabelle I:** Bestimmung der klinischen Wahrscheinlichkeit einer Venenthrombose (TVT) nach Wells [217]

Klinische Charakteristik	Score
Aktive Krebserkrankung	1,0
Lähmung oder kürzliche Immobilisation der Beine	1,0
Bettruhe (> 3 Tage); große Chirurgie (< 12 Wochen)	1,0
Schmerz / Verhärtung entlang der tiefen Venen	1,0
Schwellung ganzes Bein	1,0
Schwellung des Unterschenkels > 3 cm gegenüber Gegenseite	1,0
Eindrückbares Ödem am symptomatischen Bein	1,0
Kollateralvenen	1,0
Frühere, dokumentierte TVT	1,0
Alternative Diagnose mindestens ebenso wahrscheinlich wie tiefe Venenthrombose	-2,0
-----	
Score $\geq 2,0$ : Wahrscheinlichkeit für TVT hoch	
Score < 2,0: Wahrscheinlichkeit für TVT nicht hoch	

Die Leistungsfähigkeit eines D-Dimer-Tests in Bezug auf die Dauer der Symptome und einer eventuell bereits begonnenen Antikoagulation ist nicht systematisch untersucht. Berichte über falsch negative Resultate mit klinischen Folgen liegen nicht vor.

**Ein D-Dimer-Test soll nur nach vorheriger Einschätzung der klinischen Wahrscheinlichkeit durchgeführt werden.**

**Bei niedriger klinischer Wahrscheinlichkeit und normalen D-Dimeren ist keine weitere Diagnostik bezüglich einer Venenthrombose erforderlich.**

#### Kompressionssonographie

Die Kompressionssonographie ist die Methode der Wahl zum Nachweis und Ausschluss einer symptomatischen Beinvenenthrombose. Voraussetzungen sind die Verwendung von hochauflösenden Geräten und die sorgfältige, standardisierte Untersuchung einschließlich der Unterschenkelvenen durch einen geübten Diagnostiker. Gelegentlich müssen Einschränkungen der Aussagekraft hingenommen werden, z.B. bei massiven Ödemen oder Hämatomen, bei Schmerzen, Wunden und Narben sowie bei adipösen, unbeweglichen, oder unkooperativen Patienten und bezüglich der Beckenvenen in der Schwangerschaft. Die ergänzende Untersuchung mit einem sog. Abdomenschallkopf (Sendefrequenz 3,5 MHz) kann hilfreich sein, sofern eine mangelnde Eindringtiefe das Problem ist. Für die Darstellung der Beckenstrombahn ist er immer erforderlich. Allerdings entsteht die Notwendigkeit zur Darstellung der Beckenvenen nur, wenn sich unterhalb des Leistenbandes keine Thrombose findet, das in der V. femoralis communis dopplersonographisch abgeleitete Strömungssignal aber ein proximales Strömungshindernis anzeigt (abgeschwächte

oder aufgehobene Atemmodulation) [164], [166], [167].

Gegenüber dem Goldstandard der Phlebographie wurden für die proximale Strombahn (ilio-femorale und popliteale Venen) Sensitivitäten von über 95 % bei einer Spezifität von 94 % berichtet [59]. Für die distale Strombahn (paarige Unterschenkelvenen, Wadenmuskelvenen) wurden geringere Sensitivitäten ermittelt. Diese Werte müssen inzwischen jedoch kritisch betrachtet werden, da die Vertrautheit mit der Methode deutlich zugenommen hat, aktuelle Vergleiche mit der Phlebographie aber nicht mehr durchgeführt werden.

Einen realistischen Eindruck von der Leistungsfähigkeit der Kompressionssonographie zur Diagnostik der proximalen und der distalen Thrombose vermitteln Managementstudien, in denen thromboembolische Ereignisse bis zu drei Monate nach negativer Sonographie als diagnostische Fehler der Erstuntersuchung gewertet werden. Fünf derartige Untersuchungen liegen vor, die für die Fehlerrate eine Häufigkeit von 0,5 % (95 %iges Konfidenzintervall 0,3–0,8) ermitteln [44], [169], [175], [185], [187].

Eine alternative Vorgehensweise ist die Kompressionssonographie nur der proximalen Strombahn mit Wiederholung der Untersuchung nach etwa einer Woche bei initial negativem Ergebnis. Auf diese Weise werden aber nur proximale Thrombosen erfasst bzw. ursprünglich distale Thrombosen, die durch Apposition im behandlungsfreien Intervall in die proximale Strombahn hineingewachsen sind [31]. Dieses Vorgehen ist nicht kosteneffektiv, da etwa 80 % aller Patienten ein zweites Mal untersucht werden müssen. Da die Vorgehensweise aber eine akzeptabel geringe Fehlerrate aufweist, muss kritisch hinterfragt werden, welche klinische und prognostische Wertigkeit dem Nachweis einer isolierten distalen Thrombose zukommt [157].

Zwei Studien haben die beiden ultraschallbasierten Vorgehensweisen randomisiert miteinander verglichen. Die Fehlerrate ist gleich, der Aufwand für die einmalige vollständige Untersuchung ist bei der Erstuntersuchung etwas höher, dann aber deutlich geringer, da keine Folgeuntersuchungen notwendig sind [15], [50]. Darüber hinaus liefert die vollständige Kompressionssonographie des ganzen Beines wichtige Hinweise auf eventuelle Differenzialdiagnosen. Zysten, Synovitiden, Blutungen, Muskelfaserrisse, Aneurysmata, Tumoren oder ein Kompartmentsyndrom können zuverlässig erkannt werden [190].

Für die Dokumentation und Beschreibung der sonographischen Befunde gibt es keinen Standard. Sie sollen aber so eindeutig und plausibel sein, dass bei Zweifeln im Krankheitsverlauf die ursprüngliche Entscheidungsfindung, vor allem diejenige für eine therapeutische Antikoagulation, nachvollziehbar ist.

**Die Kompressionssonographie soll als primäre Bildgebung eingesetzt werden, um eine Venenthrombose festzustellen bzw. auszuschließen. Die Zunahme der Flussinformation ist für die Diagnostik von proximal des Leistenbandes gelegenen Thrombosen hilfreich. Der Befund soll nachvollziehbar dokumentiert werden.**

#### Phlebographie

Die Phlebographie ist nicht mehr generell verfügbar. Die hohen Ansprüche bezüglich hoher Qualität der Befunde [69] werden deswegen nicht (mehr) regelmäßig erfüllt. Im Idealfall erlaubt die Phlebographie, kleinste Gerinnsel in den Klappentaschen abzubilden, die Wadenmuskelvenen routinemäßig zu beurteilen, Kollateralkreisläufe in ihrer Gesamtheit darzustellen und eine Thrombose mit hoher Sicherheit auszuschließen

## 8 Bein- und Beckenvenenthrombose (TVT)

[67], [68], [76]. Ein weiterer Vorteil gegenüber der Ultraschalldiagnostik liegt in der Objektivität des Untersuchungsverfahrens mit einer umfassenden und leicht nachvollziehbaren – auch anatomischen – Dokumentation. Als Nachteile gelten Invasivität, Strahlenexposition und mögliche allergische Reaktionen sowie die gegenüber der Sonographie fehlende Hilfestellung bei der Differentialdiagnose. Deshalb ist die Methode in der Indikationsstellung der Sonographie nachgeordnet. Sie wird weiterhin eingesetzt, vor allem bei sonographisch nicht eindeutiger Abklärung einer Rezidivthrombose und zur Vorbereitung eines restitutiven Eingriffs.

**Die Phlebographie ist geeignet, eine Venenthrombose nachzuweisen bzw. auszuschließen. Ihre Anwendung sollte unklaren Fällen vorbehalten bleiben.**

**Magnetresonanz (MR)- und Computertomographie (CT)-Phlebographie**  
Beide Schnittbildverfahren weisen im Vergleich zu den etablierten bildgebenden Methoden eine hohe Treffsicherheit in der Diagnostik einer ilio-femoro-poplitealen Venenthrombose (TVT) auf [161], [194]. Insbesondere die Beckenstrombahn und die V. cava inferior können zweifelsfrei abgebildet werden. Die entsprechende Anlage des Untersuchungsprotokolls erlaubt die Darstellung der Bein- und Beckenvenen in Kombination mit der pulmonalarteriellen Strombahn und damit des gesamten Krankheitsgeschehens der venösen Thromboembolie [85]. Der hohe operationelle Aufwand (MR) bzw. die relativ hohe Strahlenbelastung (CT) sind Hinderungsgründe, die beiden attraktiven bildgebenden Verfahren in diagnostische Algorithmen zur Abklärung einer TVT für den Klinikalltag einzubinden. Von Vorteil ist dagegen die Darstellung begleitender Pathologien, so z. B. von

Raumforderungen in unmittelbarer Gefäßnähe, oder von Gefäßanomalien in ihrer gesamten Komplexität sowie deren Verbindungen in das umgebende Weichteilgewebe [62].

### Diagnostische Algorithmen

Diagnostische Algorithmen verbinden einzelne Methoden zu einer Untersuchungsabfolge, in der mit geringst möglichem Aufwand eine zuverlässige Grundlage für therapeutische Entscheidungen hergestellt wird. Dabei beinhalten die ersten Schritte des Algorithmus eine hohe Sensitivität, die späteren und abschließenden Schritte eine hohe Spezifität [215]. In die Auswahl der verwendeten Methoden kann neben ihren Test-Charakteristika ihre lokale Verfügbarkeit oder Validität einfließen.

Algorithmen, die in die tägliche Routine übernommen werden, müssen bezüglich ihrer Zuverlässigkeit validiert sein und eine größtmögliche Kosteneffektivität besitzen. Das Maß für die Zuverlässigkeit von diagnostischen Algorithmen bezüglich der venösen Thromboembolie ist die Rate von thromboembolischen Ereignissen im Dreimonatsverlauf in der Gruppe derjenigen Patienten, bei denen nach Durchlaufen des Algorithmus die Erkrankung ausgeschlossen wurde. Ein Algorithmus gilt dann als sicher, wenn der obere Rand des 95%-Konfidenzintervalls um den gefundenen Prozentsatz von diagnostischen „Irrtümern“ die 3%-Marke nicht überschreitet. Wird dieses Ziel erreicht, kann zwischen verschiedenen Algorithmen ein Vergleich hinsichtlich der Kosteneffektivität angestellt werden [58].

Am besten validiert und mit der höchsten Kosteneffektivität ausgestattet ist die Kombination aus klinischer Wahrscheinlichkeit (KW) mit nachfolgendem D-Dimer-Test [192]. Dabei dient letzterer dazu, aus der Patientengruppe mit niedriger Wahrscheinlichkeit diejenigen herauszufil-

tern, die eine bildgebende Diagnostik benötigen; ist dieser hingegen negativ, kann die Diagnose verworfen werden [72]. Um die Sensitivitäten der beiden Instrumente optimal aufeinander abzustimmen, genügt nach Angaben der British Society of Haematology ein negativer (sensitiver) ELISA-Test bereits bei einem KW-Score  $\leq 2$ , ein negativer (weniger sensitiver) Agglutinationstest aber nur bei einem KW-Score  $\leq 1$  zum Ausschluss einer TVT [94]. Bei einem höheren KW-Score von  $> 2$  ist der D-Dimer-Test ohnehin überflüssig; die Patienten benötigen dann in jedem Fall eine bildgebende Diagnostik. Ein kürzlich in holländischen Hausarztpraxen untersuchter Algorithmus integriert die KW und die D-Dimer-Bestimmung in einem einfachen Score [27].

Als primäre Bildgebung fungiert heute in jedem Algorithmus die Kompressionssonographie. Strittig ist, ob die distalen Venen mituntersucht werden sollen oder nicht [155], [165]. Wenn auch die Therapiebedürftigkeit der isolierten Unterschenkelvenenthrombose nicht geklärt ist, erlaubt deren Mituntersuchung den Ausschluss der Erkrankung mit einer einzigen sonographischen Untersuchung. Werden nur die proximalen Venen untersucht, muss für einige Patienten ein Nachuntersuchungstermin nach 4 bis 7 Tagen eingeplant werden. Unter Einbeziehung von KW und D-Dimer-Test kann der Prozentsatz von Nachuntersuchungen von 80% auf ca. 30% gesenkt werden. Dennoch erscheint ein Algorithmus mit Nachuntersuchung weniger praktikabel, wenn die Sonographie der Unterschenkelvenen gut eingeübt und leicht verfügbar ist. Die phlebographische Abklärung eines sonographisch unklaren Befundes macht eine spätere Nachuntersuchung ebenfalls überflüssig und ist weiterhin eine Option in allen Institutionen, wo alle Qualitätsanforderungen an die Phlebographie erfüllt werden.

Wenn die bildgebende Diagnostik nicht zeitgerecht zur Verfügung steht, z. B. nachts oder am Wochenende, kann überbrückend eine Antikoagulation begonnen werden, bis die Diagnostik komplettiert wurde. Auf keinen Fall darf aber auf die bildgebende Diagnostik verzichtet werden, wenn die Ergebnisse von KW und D-Dimer-Befund diese erfordern. Die Überführung dieses in Studien als sicher und kosteneffektiv erwiesenen Algorithmus hängt stark von der Konfiguration des jeweiligen Gesundheitssystems ab. Die Durchführung von Schätzung der KW mit nachfolgendem D-Dimer-Test gehört eigentlich in die Hand des Primärarztes, der die klinische Verdachtsdiagnose einer Beinvenenthrombose stellt. Nur auf diese Weise wird das Einsparpotenzial von ca. 50% für die nachfolgende Inanspruchnahme bildgebender Diagnostik in entsprechend qualifizierten Zentren realisiert [27]. Dies setzt die adäquate Vergütung – insbesondere des D-Dimer-Tests – für den Primärarzt voraus. Ist diese Voraussetzung nicht erfüllt, und hat das Gesundheitssystem einen hohen Anteil von ambulant leicht verfügbarer Bildgebung in guter Qualität – wie z. B. in Deutschland oder Frankreich

– wird der Primärarzt jeden Verdacht zur spezialisierten bildgebenden Diagnostik überweisen. Hierbei besteht eine große Neigung, jeden Patienten sonographisch zu untersuchen. Dass dieses Herangehen eine hohe Patientensicherheit bedeutet, konnte in einer großen prospektiven Studie [175] und in einem großen prospektiven Register [168] gezeigt werden. Die Kosteneffektivität jedes Vorgehens kann daher nur für jedes Gesundheitssystem getrennt beurteilt werden.

**Die vorgenannten Methoden (klinische Wahrscheinlichkeit, D-Dimer-Test, Kompressionssonographie, Phlebographie) sollen in einer logischen Abfolge zu einem Algorithmus verbunden werden. Eine Empfehlung gibt Abbildung 1.**

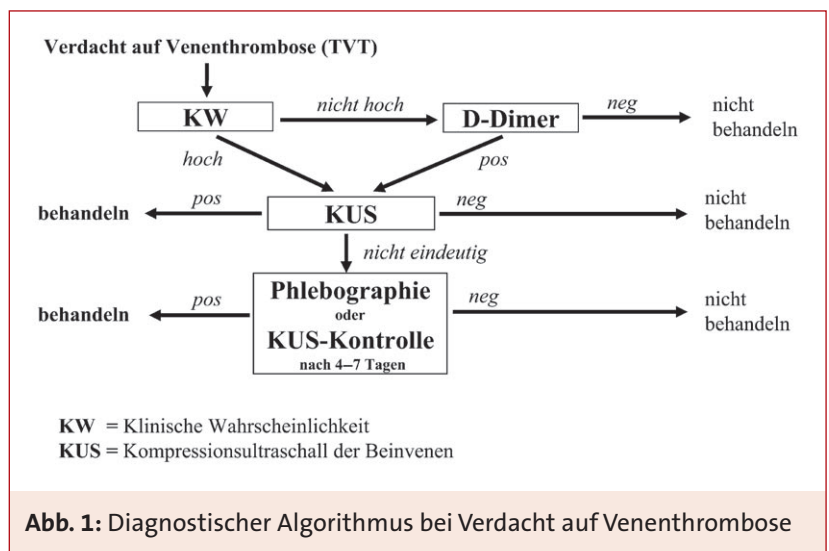
**Umfelddiagnostik**

Defekte der Blutgerinnung und Fibrinolyse (Thrombophilie), angeborene und erworbene Varianten oder Anomalien der Venen, sowie Tumore können für das Entstehen von Thrombosen verantwortlich sein, allein oder in Kombination. Die Abklärung dieser Ursachen ist sinnvoll, wenn dadurch die therapeutische

Vorgehensweise geändert und konsekutiv das weitere Patientenschicksal günstig beeinflusst wird, d. h. ein Rezidiv der thromboembolischen Erkrankung vermieden oder ein Tumor zu einem Zeitpunkt entdeckt werden kann, an dem seine Behandlung prognostisch relevant ist. Für diese beiden Zielstellungen ergibt sich ein sehr unterschiedliches Bild.

Bezüglich der hereditären und erworbenen Thrombophilien ist bewiesen, dass sie die Erstmanifestation einer venösen Thromboembolie begünstigen. Das relative Risiko kann in Einzelfällen bis auf das 80fache gegenüber der Normalbevölkerung erhöht sein. Für das Rezidiv der Erkrankung ist dies jedoch nicht der Fall. Insbesondere die häufigen genetischen Varianten, der heterozygote Faktor-V-Leiden-Defekt oder die heterozygote Prothrombin 20210-Mutation sind nicht oder nur mit einer gering erhöhten Rezidivrate verknüpft [110]. Eine Ausnahme hiervon macht das Antiphospholipid-Antikörper-Syndrom; hierbei verdoppelt sich die Wahrscheinlichkeit für ein Rezidiv [132]. Von wahrscheinlich größerer Bedeutung als die heterozygote Faktor V- oder Prothrombin-Mutation sind die seltenen familiären Defekte der Gerinnungsinhibitoren Antithrombin, Protein-C oder Protein-S [23]. Unklar ist derzeit noch die klinische Relevanz der ebenfalls seltenen homozygoten Mutationen von Faktor V oder Prothrombin sowie deren heterozygote Mutationen in Kombination.

Daraus folgt, dass eine Thrombophilie-Diagnostik bei einer akuten venösen Thromboembolie fast immer überflüssig ist, da das Untersuchungsergebnis keinen Einfluss auf die unmittelbaren therapeutischen Entscheidungen hat [32], [36], [179]. Lediglich bei dem begründeten Verdacht auf ein Antiphospholipid-Antikörper-Syndrom oder bei einer eindeutigen Häufung der Erkrankung unter erstgradigen Verwandten kann



**Abb. 1:** Diagnostischer Algorithmus bei Verdacht auf Venenthrombose

## 10 Bein- und Beckenvenenthrombose (TVT)

die Testung sinnvoll werden [109]. Ausdrücklich abgeraten wird von einem breiten Screening Gesunder, da die daraus folgenden Konsequenzen für das Individuum völlig unklar sind und oft mehr Unsicherheit als wirksame Vermeidung von Erkrankungsfällen resultiert. Dagegen kann eine Testung auf Thrombophilie bei gesunden weiblichen Angehörigen von Patienten mit venöser Thromboembolie sinnvoll sein, wenn es um die Einschätzung des Thromboserisikos bei Kontrazeption und Schwangerschaft geht.

**Die Abklärung bezüglich Thrombophilie hat keine Bedeutung für die Diagnostik und initiale Therapie der akuten Venenthrombose. Nur in wenigen Fällen kann sie die Entscheidung über die Dauer der Antikoagulation beeinflussen.**

Bei jüngeren Patienten liegt einer ilio-femoralen Thrombose oft eine Anomalie oder Missbildung der Venen zu Grunde (u.a. May-Thurner-Syndrom, Aplasie der V. cava inferior). Solche Thrombosen betreffen typischerweise Frauen, sind linksseitig lokalisiert und zeigen ein deszendierendes Wachstum. Im Falle einer beabsichtigten restitutiven Intervention sollte zuvor eine Computertomographie des Abdomens vorgenommen werden. Bei älteren Menschen mit Venenthrombose wird oft eine maligne Tumorerkrankung gefunden, welche paraneoplastisch und/oder durch lokale Kompression zur Thrombose führt.

**Bei einer akuten ilio-femoralen (deszendierenden) Thrombose sollte eine lokale Ursache abgeklärt werden, z. B. ein Tumor sowie speziell bei jüngeren Patienten eine anatomische Variante oder Fehlanlage der Venen.**

Bei älteren Menschen kann eine Tumorsuche bei nicht erkennbarer Ur-

sache einer Thrombose sinnvoll sein. Bei Tumorerkrankungen kommt es gehäuft zum Auftreten von venösen Thromboembolien, so dass bei etwa 15 % der Patienten mit akuter TVT zum Diagnosezeitpunkt ein Malignom bekannt ist. Außerdem ist bei Patienten mit einer Venenthrombose, insbesondere bei einem idiopathischen Ereignis, das Risiko eines bisher nicht erkannten Malignoms mit 3 bzw. 15 % deutlich erhöht [138]. Bei sorgfältiger Abklärung können nahezu alle dieser „okkulten“ Malignome erkannt werden. Bei mehr als der Hälfte der Patienten liegen dann lokale, kurativ behandelbare Tumorstadien vor [121]. Eine zweifelsfreie Reduktion der Mortalität durch ein bestimmtes Ausmaß der Tumorsuche ist nicht belegt. Daher ist der Umfang des Untersuchungsprogramms im Einzelfall festzulegen. Hohe Übereinstimmung kann erzielt werden für die Empfehlung einer gezielten Anamneseerhebung und körperlichen Untersuchung, eines Basislabors und der Aktualisierung der geschlechts- und altersspezifischen gesetzlichen Krebsfrüherkennungsmaßnahmen (gynäkologische Untersuchung, Prostata-Untersuchung, Koloskopie u.a.). Eine Computertomographie von Thorax und Abdomen kommt nur als weiterführende Maßnahme bei speziellen Verdachtsmomenten in Frage [28].

**Bei idiopathischer Venenthrombose sollte die Abklärung auf ein möglicherweise zugrunde liegendes Malignom erfolgen, wegen des altersabhängig gehäuftens Auftretens vorzugsweise ab der fünften Lebensdekade.**

### *Venenthrombose (TVT) in Schwangerschaft und Wochenbett*

Die TVT mit Lungenembolie zählt zu den führenden Todesursachen

in Schwangerschaft und Wochenbett; jeder Verdacht muss deshalb sofort und definitiv abgeklärt werden. Ihre Inzidenz wird auf 0,76 bis 1,72 pro 1000 Schwangerschaften geschätzt und ist damit viermal so hoch wie außerhalb der Schwangerschaft [114]. Die Diagnostik birgt aber Probleme für Mutter und Kind und ist wesentlich komplexer als außerhalb der Schwangerschaft. Die klinischen Thrombosezeichen sind unspezifisch und unzuverlässig [197]. Ein erster Verdacht lässt sich nur in 10 % der ambulanten Fälle tatsächlich auch objektivieren [42]. Da in der Schwangerschaft kein Diagnosealgorithmus getestet wurde, ist eine individuelle Vorgehensweise erforderlich. Die D-Dimere sind wegen des physiologischen Anstiegs im Verlauf der Schwangerschaft nur eingeschränkt verwertbar. Allerdings existieren auch für die Schwangerschaft dem Schwangerschaftsalter adaptierte Referenzwerte, die bei der Interpretation der D-Dimer-Spiegel hilfreich sind [122]. Wenngleich ein negativer D-Dimer-Test nach ersten Ergebnissen eine venöse Thrombose in der Schwangerschaft mit hoher Wahrscheinlichkeit ausschließt [29], gilt nach wie vor die Sonographie der Bein- und Beckenvenen als Untersuchungsmethode der Wahl. Die MR-Phlebographie stellt in der Schwangerschaft eine vielversprechende Alternative dar [53], insbesondere im proximalen Oberschenkel- und Beckenbereich. Die Phlebographie wird hingegen wegen der Strahlenbelastung des Fötus nur ausnahmsweise eingesetzt.

**Die Abklärung einer Venenthrombose in der Schwangerschaft sollte interdisziplinär erfolgen. Ein Algorithmus ist hierfür nicht getestet. Dennoch soll jeder Verdacht soweit abgeklärt werden, dass eine therapeutische Entscheidung erfolgen kann.**

### Rezidivthrombose

Die Diagnostik einer zweiten Thrombose ist schwieriger als die einer Erstdiagnose, vor allem dann, wenn dasselbe Venensegment betroffen ist. Ein Diagnosealgorithmus wurde bisher für diese Situation nicht validiert. Die klinische Wahrscheinlichkeit ist bei Verdacht auf Rezidivthrombose meist ohnedies hoch, da die erste Thrombose bereits als Risiko in den Score eingeht (Tab. I). Die Sonographie ist mit Zweifeln behaftet für diejenigen Segmente des venösen Systems, die von der vorherigen Thrombose betroffen waren. Häufig

ist die genaue Ausdehnung und Lokalisation aber gar nicht bekannt. Um dieser Schwierigkeit abzuwehren, ist es empfehlenswert, zum Zeitpunkt der Beendigung der medikamentösen Sekundärprophylaxe eine bildgebende Kontrolle durchzuführen und den Befund zu dokumentieren [142]. Sind vorher nicht betroffene Segmente pathologisch, darf von einem floriden Rezidiv ausgegangen werden [104]. Unabhängig von der klinischen Wahrscheinlichkeit sollten die D-Dimere bestimmt werden, da ein positives aber auch ein negatives Testergebnis zur Einschätzung der

Situation beitragen kann [3], [144]. Schließlich sind bei unklaren Fällen auch Verlaufsuntersuchungen anzuraten, um aus der Dynamik der Befunde auf die Aktualität des vermuteten Rezidivs zu schließen.

**Die Diagnostik der Rezidivthrombose ist schwierig, wenn diese im selben Venensegment auftritt wie zuvor. Ein Algorithmus ist hierfür nicht getestet. Verlaufskontrollen mit Einbeziehung von bildgebenden Verfahren und D-Dimer-Bestimmung unterstützen die Diagnosestellung.**

**Tabelle II:** Initiale Antikoagulation bei Venenthrombose und Lungenembolie (Stand: Juli 2010)

Wirkstoff	Präparat	Hersteller	Dosierung (s.c.)	Zeitintervall
<b>NM- Heparine</b>				
Certoparin	Mono-Embolex® 8000 I.E. Therapie	Novartis	8000 IE	2× tgl
Dalteparin	Fragmin®	Pfizer	100 IE/kg KG	2× tgl
	Fragmin®	Pfizer	200 IE/kg KG	1× tgl
Enoxaparin	Clexane®	Sanofi-Aventis	1,0 mg/kg KG	2× tgl
Nadroparin	Fraxiparine®	GlaxoSmithKline	0,1 ml/10 kg KG	2× tgl
	Fraxodi®	GlaxoSmithKline	0,1 ml/10kg KG	1× tgl
Reviparin	Clivarin®	Abbott	0,5/0,6 od. 0,9 ml nach KG	2× tgl
	Clivarodi®	Abbott	0,6 ml bei KG >60 kg	1× tgl
Tinzaparin	innohep®	LEO Pharma	175 IE/kg KG	1× tgl
<b>Pentasaccharid</b>				
Fondaparinux	Arixtra®	GlaxoSmithKline	7,5 mg	1× tgl
			KG < 50 kg: 5 mg	1× tgl
			KG > 100 kg: 10 mg	1× tgl
<b>UF-Heparine</b>				
Heparin-Calcium	Heparin-Calcium-5000-ratiopharm®	ratiopharm		
Heparin-Natrium	Heparin-Natrium-5000-ratiopharm®	ratiopharm		
	Heparin-Natrium Braun 25000 IE/5ml	B. Braun Melsungen	<i>Erwachsene:</i> initial 5000 IE i.v., dann fortlaufend 1000 IE/h als Dauerinfusion oder gleiche Dosis verteilt auf 2–3 Einzeldosen pro Tag s.c. <i>Kinder:</i> initial 50 IE/ kg KG, dann 20 IE/kg KG/h	
	Heparin-Natrium Braun "Multi" 10000 IE/ml	B. Braun Melsungen		
	Heparin-Natrium LEO 25000 IE/5ml	LEO Pharma		
	Heparin-Rotexmedica 25000 IE/5ml	ROTEXMEDICA		

NM-Heparine = Niedermolekulare Heparine UF-Heparine = Unfraktionierte Heparine  
 IE = Internationale Einheiten KG = Körpergewicht  
**Die Gebrauchsinformationen der Hersteller sowie die substanzspezifischen und landesspezifischen Zulassungen sind zu beachten.**

## 12 Bein- und Beckenvenenthrombose (TVT)

### Therapie der Venenthrombose (TVT)

#### Initiale Antikoagulation

Das Ziel der Akutbehandlung einer Venenthrombose (TVT) besteht zum einen darin, das Risiko einer Embolisierung in die Lungenarterienstrombahn, bzw. bei gleichzeitig vorhandenem offenem Foramen ovale in den systemischen Kreislauf, zu minimieren. Zum anderen gilt es, das Wachstum des entstandenen Thrombus zu limitieren und die Voraussetzungen für eine Thrombusauflösung durch körpereigene Fibrinolyse zu verbessern, um das Auftreten und den Schweregrad eines postthrombotischen Syndroms zu vermindern.

**Die Therapie der Venenthrombose hat zum Ziel, eine Lungenembolie sowie das postthrombotische Syndrom zu verhindern.**

Bei einer gesicherten TVT ist die sofortige therapeutische Antikoagulation erforderlich. Bei hoher klinischer Wahrscheinlichkeit sollte mit der Behandlung unmittelbar begonnen werden, noch bevor die Ergebnisse der diagnostischen Tests vorliegen [93].

**Die therapeutische Antikoagulation soll sofort begonnen werden, bevorzugt mit niedermolekularem Heparin oder Fondaparinux (Tabelle II).**

Für die initiale Behandlung der TVT mit Antikoagulanzen sind gegenwärtig unfraktionierte (UF-) Heparine, niedermolekulare (NM-) Heparine und Fondaparinux erprobt, die durch Aktivitätsverstärkung von Antithrombin wirken. NM-Heparine und Fondaparinux sind sicherer und mindestens genauso wirksam wie UF-Heparine [24], [154], [202]. Sie stellen deshalb sowie wegen der fehlenden Notwendigkeit routinemäßiger Laborkontrollen mit konsekuti-

ven Dosisanpassungen und wegen ihrer praktikableren Anwendbarkeit derzeit die Antikoagulantien der ersten Wahl dar [24], [199].

Für die Therapie der TVT sind mehrere Substanzen in einmaliger oder zweimaliger, in körpereigenschaftsbezogener oder fixer Dosierung pro Tag zugelassen. Die verschiedenen Anwendungsformen gelten in ihrer Effektivität und Sicherheit als äquivalent [71], [201]. Die Dosierungsvorschriften und landesspezifischen Zulassungen der einzelnen Präparate (Tab. II) sind ebenso wie die Gefahr der Kumulation bei schwerer Niereninsuffizienz zu beachten.

**Bei schwerer Niereninsuffizienz (Kreatinin-Clearance  $\leq 30$  ml/min) und im Rahmen gefäßrekanalisierender Maßnahmen sollte unfraktioniertes Heparin eingesetzt werden.**

NM-Heparine führen wesentlich seltener zu einer Heparin-induzierten Thrombozytopenie (HIT) Typ II als UF-Heparine. Klinische Probleme mit Thrombozytenabfall und konsekutiven neuen Gefäßverschlüssen sind mit beiden Heparinarten nicht vor dem 5. und selten nach dem 14. Tag zu erwarten, sofern keine Vorbehandlung erfolgte [212], [214]. Kontrollen der Thrombozytenzahl sollten deshalb bei einer Behandlungsdauer von mehr als 5 Tagen für zwei Wochen vorgenommen werden [1], [214]. Bei Anwendung von Fondaparinux ist aufgrund der sehr seltenen Assoziation einer Immuntrombozytopenie keine regelmäßige Thrombozytenzahlkontrolle notwendig.

Die therapeutische Applikation mit UF-Heparin erfolgt kontinuierlich intravenös oder subkutan und bedarf der laborchemischen Kontrolle, in der Regel mit der aktivierten partiellen Thromboplastinzeit (aPTT). Für NM-Heparin oder Fondaparinux

werden Laborkontrollen nur ausnahmsweise angeraten, z.B. bei Kindern, bei Verdacht auf Kumulation im Rahmen einer leichten oder mittelschweren Niereninsuffizienz oder im Verlauf der Schwangerschaft. Als Labortest kommt dann in der Regel die Bestimmung der anti-Faktor Xa-Aktivität (a-Xa) zur Anwendung; bei einmal täglicher Applikation von NM-Heparin wird 3–4 Stunden nach subkutaner Verabreichung ein Bereich von etwa 1,0–2,0 E/ml und bei zweimaliger Applikation pro Tag von etwa 0,6–1,0 E/ml erwartet [24]. Für Fondaparinux werden 2 Stunden nach subkutaner Applikation Maximalwerte von etwa 0,9–2,0 mg/l im Blut mitgeteilt (<http://www.emea.europa.eu>). Es wird empfohlen, die präparatespezifischen Angaben zum Zielbereich des jeweils angewandten Antikoagulans zu beachten (z.B. Fachinfo).

Für Patienten mit Kontraindikationen gegen Heparin, z.B. bei anamnestischer HIT Typ II, kann Fondaparinux gegeben werden [214]. Über die erfolgreiche Anwendung von Fondaparinux bei akuter HIT Typ II liegen einige Fallberichte vor [64], jedoch sind Danaparoid, Lepirudin und Argatroban – im Gegensatz zu Fondaparinux – explizit für diese Situation geprüft. Danaparoid ist ein Heparinoidgemisch, das vorrangig über eine Antithrombin-vermittelte Hemmung von Faktor Xa wirkt und laboranalytisch mittels der anti-Faktor-Xa-Aktivitätsbestimmung gesteuert werden kann. Lepirudin, ein Polypeptid, und Argatroban, ein kleines Nichtpeptid, hemmen direkt Thrombin und beeinflussen daher dosisabhängig die Gerinnungstests aPTT, Quickwert (INR), Thrombinzeit und die Fibrinogenbestimmung. Während Lepirudin renal eliminiert wird, erfolgt die Ausscheidung von Argatroban hepatisch. Die entsprechenden Empfehlungen der Hersteller zu Dosierung, Nebenwirkungen

und Kontraindikationen sowie zu Kumulationsgefahr und Laborkontrollen sind zu beachten.

### **Thrombus-beseitigende Maßnahmen**

Das Ziel von Thrombus-beseitigenden, Gefäßlumen-eröffnenden Maßnahmen – zusätzlich zur Antikoagulation – ist die weitere Verringerung von Häufigkeit und Schwere des postthrombotischen Syndroms (PTS) [186]. Als Behandlungsverfahren kommen die Kombination von Thrombolyse und Thrombektomie sowie die Katheter-gestützte pharmako-mechanische Thrombektomie in Betracht. Für beide Methoden liegen Fallbeispiele und kleine Studien vor, allerdings noch keine Langzeitergebnisse. Die behandlungsspezifischen Risiken bis hin zu teilweise lebensbedrohenden Komplikationen müssen beachtet werden.

**Eine Thrombus-beseitigende Maßnahme kann bei jungen Patienten mit einer ersten und ausgedehnten ilio-femorale Thrombose und bei kurzer Anamnese eingesetzt werden.**

Eine Behandlung durch Thrombolyse oder Thrombektomie sollte spezialisierten Zentren mit ausreichender Erfahrung vorbehalten sein [9], [16], [43], [103], [139], [141], [186], [220]. Der Patient muss seine Zustimmung nach ausführlicher und eingehender Information bezüglich Nutzen und Risiko geben [127].

Für die sehr seltene Phlegmasie werden Thrombus-beseitigende Verfahren mit dem Ziel des Gliedmaßenerhalts empfohlen [133]. Der Befund eines flottierenden Thrombus stellt per se keine Operationsindikation dar.

### **Sekundärprophylaxe mit Vitamin K-Antagonisten**

Die initiale, parenterale Antikoagulation bei venöser Thromboembolie

(VTE) sollte mindestens 5 Tage durchgeführt werden und immer so lange, bis eine INR >2,0 unter der parallel eingeleiteten oralen Antikoagulation über mindestens 24 Stunden erreicht worden ist [93]. Sofern keine invasiven diagnostischen oder therapeutischen Verfahren geplant sind, wird direkt nach Sicherung der Venenthrombose (TVT) – parallel zur initialen Antikoagulation – mit der gerinnungshemmenden Sekundärprophylaxe mit Vitamin K-Antagonisten bereits am ersten Tag begonnen [93]. Standard ist dabei die Einstellung auf einen Zielbereich der International Normalized Ratio (INR) zwischen 2,0 und 3,0 [74].

**Die Behandlung mit Vitamin K-Antagonisten sollte am 1. oder 2. Tag begonnen werden. Der Zielbereich der International Normalized Ratio (INR) liegt zwischen 2,0 und 3,0.**

Ziel der weiteren längerfristigen Antikoagulantientherapie („Sekundärprophylaxe“) ist es, die körpereigene Thrombolyse und damit die Rekanalisation der thrombotisch verschlossenen Venen zu fördern und venöse Thromboembolierезидиве zu verhindern.

Bezüglich der Behandlungsdauer werden vor allem Gesichtspunkte der Genese der TVT (idiopathisch oder sekundär) und die Anzahl der abgelaufenen Thrombosen (Erstereignis oder Rezidiv), ggf. aber auch die Persistenz von Risikofaktoren (z.B. Malignom oder schwere Thrombophilie) und die Patientenpräferenz berücksichtigt (Tab. III; [79], [90], [93], [140], [203]). Weitere wesentliche Faktoren, die mit einer Verminderung des individuellen Rezidiv- und Blutungsrisikos einhergehen, sind eine gute Qualität der oralen Antikoagulation [128], eine weitgehende bis vollständige Rekanalisation des initial thrombo-

sierten Venenabschnitts [57] sowie normalisierte D-Dimer-Werte etwa 4 Wochen nach Beendigung der oralen Antikoagulation [34], [206].

Abweichend von früheren Empfehlungen sollte aufgrund der neueren Datenlage zum VTE-Rezidivrisiko nach zweiter sekundärer, risikofaktorassoziierter Venenthrombose nicht mehr regelhaft die Indikation zur prolongierten Fortführung der Sekundärprophylaxe über 3 bis 6 Monate hinaus gestellt, sondern diese kritisch bezüglich ihres Nutzen-Risiko-Verhältnisses hinterfragt werden. Andererseits sollte für Patienten mit idiopathischer Venenthrombose bereits nach Erstereignis eine prolongierte Fortführung der Antikoagulation unter Berücksichtigung der oben genannten Faktoren und des Blutungsrisikos ernsthaft erwogen werden. Bei idiopathischer Rezidivthrombose ist die Indikation zur prolongierten Antikoagulation in der Regel gegeben (Abb. 3).

Nicht nur in der initialen Phase der Antikoagulation, sondern auch regelmäßig in deren weiterem Verlauf soll das individuelle Nutzen-Risiko-Verhältnis mit Abschätzung des Blutungsrisikos berücksichtigt werden [93], [172].

**Die Antikoagulation ist wirksam zur Verhinderung von Rezidiven. Einen Vorschlag zur Behandlungsdauer gibt Tabelle III. Bei der Festlegung der Behandlungsdauer soll das Blutungsrisiko berücksichtigt werden.**

Große Blutungen treten bei Behandlung mit Vitamin K-Antagonisten (bei INR 2,0–3,0) in etwa 1 bis 3 pro 100 Patientenjahre auf; weniger große, aber klinisch immer noch relevante Blutungen sind etwa 5× häufiger [26], [145]. Die Blutungsrate ist insbesondere bei der Indikation zu einer verlängerten Sekundärprophylaxe über den 3. oder 6. Monat

## 14 Bein- und Beckenvenenthrombose (TVT)

**Tabelle III:** Empfohlene Dauer der Antikoagulation nach Venenthrombose oder Lungenembolie nach The 8thACCP Conference on Antithrombotic & Thrombolytic Therapy [93]

Indikation	Dauer	Empfehlung <sup>1</sup>
<b>Erstes Ereignis</b>		
• bei <i>transientem</i> Risikofaktor (z.B. Operation)	3 Monate	[1A]
• bei <i>idiopathischer</i> Genese – distal	3 Monate	[2B]
• bei <i>idiopathischer</i> Genese – proximal	> 3 Monate	[1A]
• bei <i>aktiver Krebskrankheit</i>	zeitlich unbegrenzt	[1A]
• bei <i>aktiver Krebskrankheit</i>		
NMH	3 – 6 Monate	[1A]
dann NMH oder VKA	zeitlich unbegrenzt	[1C]
<b>Rezidiv</b>		
• bei <i>idiopathischer</i> Genese	zeitlich unbegrenzt	[1A]
Risiko-Nutzen-Analyse bei zeitlich unbegrenzter Antikoagulation regelmäßig !		[1C]
NMH = niedermolekulares Heparin; VKA = Vitamin K-Antagonist distal = Unterschenkelvenen proximal = V. poplitea, Oberschenkel- und Beckenvenen sowie V. cava inferior		
<sup>1</sup> <b>Evidenzgrad 1/2</b> = starke /schwache Empfehlung; <b>A</b> = exzellente Studienlage, z.B. 2 Studien mit Evidenzgrad I (= randomisierte kontrollierte Studien); <b>B</b> = gute Studienlage, z.B. 1 Studie mit Evidenzgrad I; <b>C</b> = schlechte Studienlage, z.B. Studien mit Evidenzgrad II (= Kohorten- oder Outcome-Studien)		
<b>Das Vorliegen einer laborchemisch charakterisierten Thrombophilie hat in den meisten Fällen keinen Einfluss auf die Dauer der Antikoagulation.</b>		

nach dem Ereignis hinaus zu beachten. Durch Patientenschulung und Anleitung zur ärztlich kontrollierten Antikoagulation-Selbstkontrolle lassen sich Blutungskomplikationen deutlich reduzieren [177].

Die Gabe von Vitamin K-Antagonisten in niedriger Intensität (INR 1,5–2,0) erwies sich als weniger effektiv bezüglich der Verhütung von Rezidiven gegenüber der Standard-Intensität einer INR von 2,0–3,0 [92]; sie war aber wirksamer als Placebo [153]. Die relative Blutungshäufigkeit gegenüber der Vergleichsgruppe mit INR 2,0–3,0 ließ sich dabei nicht reduzieren.

**Bei Kontraindikationen gegen Vitamin K-Antagonisten kann längerfristig mit niedermolekularem Heparin behandelt werden.**

Bei Kontraindikationen gegen eine Antikoagulation mit Vitamin K-Antagonisten, insbesondere bei hohem Blutungsrisiko, beim Auftreten schwerwiegender Nebenwirkungen (z. B. große Blutung) oder zwischenzeitlich aufgetretenen Gegenanzeigen (z. B. gastrointestinales Ulkus) ist eine alternative Antikoagulation zu erwägen. Verschiedene NM-Heparine sind hierfür getestet worden und zwar in prophylaktischer, halb- bzw. dreiviertel- sowie voll-therapeutischer Dosierung. In zwei Metaanalysen zeigte sich eine geringere Blutungsrate bei vergleichbarer Effektivität bei Anwendung von NM-Heparinen gegenüber Vitamin K-Antagonisten [81], [200]. Vergleichende Untersuchungen mit unterschiedlichen Dosierungen von NM-Heparinen liegen nicht vor. Bei Tumorpatienten erwiesen sich verschiedene NM-Heparine gegenüber Vitamin K-Antagonisten bezüglich der Rate an thromboembolischen Rezidiven als überlegen bei

vergleichbarer Mortalität und Blutungsrate [77], [107], [116].

### Kompressionstherapie

Die Kompressionstherapie dient der Behandlung der Akut-Symptome einer Venenthrombose (TVT); dabei ist ein Kompressionsverband vom Typ Fischer ebenso wirksam wie ein angepasster Kompressionsstrumpf [130].

**Eine Kompressionstherapie soll eingesetzt werden, um Häufigkeit und Schwere des postthrombotischen Syndroms zu reduzieren. Sie sollte so früh wie möglich begonnen werden.**

Die langfristige Kompressionsbehandlung mit einem Anlagedruck von 30–40 mmHg reduziert die Inzidenz des postthrombotischen Syndroms um etwa die Hälfte [20], [143]. In der Regel genügen bei nicht zu ausgeprägtem und vor allem nicht

nach proximal reichendem Ödem Wadenkompressionsstrümpfe der Kompressionsklasse II.

Die Dauer der Kompressionsbehandlung richtet sich auch nach dem Ergebnis von phlebologischen Kontrolluntersuchungen, die optimalerweise nach 3 bis 6 Monaten und dann in 6 bis 12-monatigen Intervallen erfolgen sollten. Bei Fortbestehen eines venösen Funktionsdefizits sollte die Kompression weitergeführt werden [18].

### Immobilisierung

Als festes Dogma der Behandlung eines Patienten mit akuter Bein- und Beckenvenenthrombose (TVT) galt früher die strenge Immobilisierung. Bei adäquater Antikoagulation lassen sich dadurch aber weder die Frequenz noch der Schweregrad von Lungenembolien (LE) gegenüber einer beibehaltenen symptomadaptierten Mobilität vermindern [83], [130]. Eine stationäre Betreuung erscheint deshalb heute nur noch dann indiziert, wenn begleitende Krankheiten bzw. Krankheitssymptome dazu zwingen oder wenn eine thrombusbeseitigende Maßnahme durchgeführt wird. Die erhaltene Mobilität des Patienten ist eine Grundvoraussetzung für die Thrombosebehandlung unter ambulanten Bedingungen [7], [174]. Dies gilt sowohl für distale wie für proximale Thrombosen. Der morphologische Aspekt des Thrombus („flottierend“, „wandhaftend“, „okkludierend“) ist dafür ebenfalls ohne Belang.

**Patienten mit einer Venenthrombose jedweder Lokalisation und Morphologie sollen nicht immobilisiert werden, es sei denn zur Linderung starker Schmerzen.**

### Ambulante Thrombosetherapie

Patienten, die außerhalb des Krankenhauses an einer Venenthrombose erkranken, haben nur selten Begleit-

krankheiten, die eine sofortige Hospitalisierung erfordern. Befürchtungen bezüglich gravierender Komplikationen bei der ambulanten Behandlung haben sich in großen randomisierten Studien als unbegründet erwiesen [99], [108].

Alle Elemente der akuten Thrombosetherapie können von erfahrenen niedergelassenen Ärzten korrekt durchgeführt werden. Die wesentlichen Punkte sind die zweifelsfreie Sicherung der Diagnose und die Gewährleistung der einwandfreien Applikation des Antikoagulans in der richtigen Dosis sowie die lückenlose ärztliche Bereitschaft, ggf. in Arbeits- teileilung mit einem kooperierenden Krankenhaus. In speziellen Fällen ist die Unterstützung durch einen ambulanten Sozialdienst bei den Injektionen und bei der Kompressionsbehandlung notwendig [48].

### Cavafilter

In Einzelfällen und kleinen Kohorten wurde die Indikation für die Applikation eines permanenten Cavafilters propagiert; eine kontrollierte Studie hat deren generelle Wertigkeit aber nicht bestätigen können [39]. Frühere Untersuchungen zeigten eine Verhütung von Lungenembolien (LE); allerdings ohne Einfluss auf die Kurz- oder Langzeitmortalität und unter Inkaufnahme einer höheren Zahl von Rezidivthrombosen gegenüber der Kontrollgruppe [39], [70], [117]. Cavafilter können indiziert sein, wenn eine Antikoagulation kontraindiziert ist oder eine bestehende suffiziente Antikoagulation eine rezidivierende LE nicht verhindern konnte sowie vereinzelt unter perioperativen Bedingungen, z. B. bei frischer Venenthrombose und erhöhtem Blutungsrisiko mit passagerer Kontraindikation zur Antikoagulation im Umfeld von Operationen.

Technische Neuentwicklungen führten zur Verfügbarkeit temporärer, wieder entfernbarer Filter [113].

Unter kritischer Indikationsstellung ist eine zeitlich begrenzte Implantation eines Cavafilters gegenüber einer permanenten zu bevorzugen, da eine permanente Implantation verschiedene Risiken birgt, wie Cava- / Beckenvenenthrombosen bzw. Blutungsgefahr unter der dann erforderlichen prolongierten Antikoagulation [70].

**Die Implantation eines Cavafilters soll Einzelfällen vorbehalten bleiben. Wiederentfernbarere Systeme sollen bevorzugt werden.**

### Besondere therapeutische Situationen

#### Thrombophlebitis

Thrombophlebitiden können gesunde oder varikös veränderte Venen betreffen. Die Ursache ist meist idiopathisch, gelegentlich traumatisch, septisch, iatrogen oder im Rahmen einer Systemerkrankung. Bei der Varikophlebitis oder Varikothrombose handelt es sich um eine Thrombose und Entzündung der varikös degenerierten Vene und ihrer Umgebung. Die Behandlung erfolgt in Abhängigkeit von Ausdehnung und Lokalisation:

1. Thrombophlebitiden in kleinkalibrigen Astvarizen sollten durch Kühlung, Kompressionstherapie und eventuell mit nicht-steroidalen Antiphlogistika behandelt werden. Eine Stichinzision mit Thrombusexpression kann zur rascheren Schmerzfreiheit führen.
2. Varikothrombosen der V. saphena magna oder parva und grosskalibriger Varizenäste bergen die Gefahr eines appositionellen Wachstums (aszendierende Phlebitis) und Einwachsens des Thrombus in das tiefe Venensystem. Solange das tiefe Venensystem nicht erreicht ist, besteht bei mündungsfernen Thrombophlebitiden keine durch Studien belegte Indikation zur Anti-

## 16 Bein- und Beckenvenenthrombose (TVT)

koagulation [38]. NM-Heparine zeigten bisher keine Überlegenheit gegenüber nicht-steroidalen Antiphlogistika [189].

3. Bei Annäherung des Thrombus an eine Mündungsregion sollte mit einer Heparinisierung begonnen werden. Die Empfehlungen reichen von prophylaktischen bis therapeutischen Dosierungen über mindestens 4 Wochen. Eine therapeutische Dosierung kann unter dem Aspekt der sicheren Wirkung bei geringer Blutungsrate bevorzugt werden; die überlappende Einleitung der oralen Antikoagulation ist möglich [40]. Auf jeden Fall sollte bis zum völligen Abklingen der Symptome, in der Regel über 3 Monate, eine Kompressionsbehandlung erfolgen.
4. Bei einer Progredienz der Thrombose in das tiefe Venensystem liegt definitionsgemäß eine tiefe Venenthrombose vor, mit allen Risiken und therapeutischen Konsequenzen.
5. Ausgedehnte Thrombophlebitiden sind in vielen Fällen mit asymptomatischen tiefen, meist kleinen Thrombosen vergesellschaftet. Die Suche danach wird nicht explizit empfohlen, wohl aber eine zeitlich limitierte Antikoagulation bei zufälligem Nachweis einer Thrombose [112].

**Eine oberflächliche Thrombophlebitis sollte in Abhängigkeit von Ausdehnung und Lokalisation mit Antikoagulantien behandelt werden. Bei transfaszialem Wachstum soll wie bei einer tiefen Venenthrombose vorgegangen werden. Die Dauer der Therapie sollte sich nach der klinischen Situation richten.**

Da die Saphenaphlebitis häufig einer Thrombose eines varikös degenerierten Gefäßes entspricht, liegt es nahe, diese Komplikation zum An-

lass für die unmittelbare Sanierung der Varikose zu nehmen. Allerdings erwies sich die Komplikationsrate bei zunächst konservativer Therapie und nachfolgender Sanierung im beschwerdefreien Intervall als geringer im Vergleich zur sofortigen Operation [188].

### Muskelvenenthrombose

Die Muskelvenenthrombose betrifft häufiger die Soleusmuskelvenen als die Venen der beiden Gastroknemiusmuskeln. Bei progredientem Wachstum in das tiefe Venensystem sind bei den Soleusmuskelvenen die posterioren Tibialisvenen oder die fibularen Leitvenen und bei den Gastroknemiusmuskelvenen die Vena poplitea betroffen. Die Häufigkeit der Progression und die auslösenden Faktoren sind nicht bekannt, da valide Studien hierzu fehlen. Nach Gillet [52] beträgt die initiale Rate an symptomatischen Embolien bei einer Muskelvenenthrombose 7% und die Rate an Rekanalisierungen unter therapeutischer Antikoagulation liegt bei 85%. Nach Absetzen der Antikoagulation kommt es innerhalb von 2 Jahren in 18,8% der Fälle zu Rezidivthrombosen und ist damit vergleichbar mit der Rezidivrate proximaler Thrombosen. Ergebnisse einer Kohortenstudie legen nahe, dass das Einwachsen einer Muskelvenenthrombose in die Unterschenkelleitvenen durch eine 10-tägige Gabe von NM-Heparin bei paralleler Kompressionstherapie verhindert werden kann [173]. Die ideale Dauer der Antikoagulation bei Muskelvenenthrombose ist unklar; sie richtet sich vielerorts nach den subjektiven Beschwerden und dem persistierenden Thrombosenachweis im Ultraschall.

### Schwangerschaft

Bei einer Venenthrombose (TVT) in der Schwangerschaft kommen Heparine für die initiale Antikoagulation

in therapeutischer Dosis zum Einsatz. Aufgrund der fehlenden Plazentagängigkeit sowie der mehr als 10-jährigen Behandlungserfahrung können NM-Heparine als sicher für Mutter und Kind eingestuft werden.

**Die initiale Antikoagulation der Venenthrombose in der Schwangerschaft und im Wochenbett soll primär mit niedermolekularem Heparin erfolgen. Die Antikoagulation soll mindestens bis zum Ende des Wochenbettes fortgeführt werden. Während der Stillzeit kann anstelle von niedermolekularem Heparin auf Warfarin übergegangen werden unter Beachtung der Empfehlungen zur Vitamin K-Prophylaxe des Säuglings.**

Die Gabe von Vitamin K-Antagonisten ist in der Schwangerschaft problematisch. Die Medikamente können im ersten Drittel eine Embryopathie und im letzten Drittel eine Hepatopathie beim Foeten verursachen. Daher werden NM-Heparine auch zur Sekundärprophylaxe in der Schwangerschaft empfohlen [11], [51], [75]. Es ist unklar, ob, wann und um wieviel die therapeutische Dosis nach der Akutbehandlung im Verlauf der Schwangerschaft reduziert werden kann. Wegen des hohen Blutungsrisikos unmittelbar peripartal sowie des hohen Thromboembolierisikos in der peri- und postpartalen Phase ist über eine Reduktion der Antikoagulationsintensität unmittelbar peripartal individuell zu entscheiden. Die Fortführung der Sekundärprophylaxe erscheint für mindestens 6 Wochen nach der Geburt angezeigt; die optimale Dosis und Dauer einer Heparintherapie sind allerdings noch nicht etabliert [73], [197].

In der Stillperiode ist die Auswirkung einer Antikoagulation mit dem Vitamin K-Antagonisten Warfarin gut untersucht und als unbedenklich einzustufen [11], [51].

Das Risiko einer Rezidivthrombose ist nach einer ersten schwangerschaftsassozierten Thrombose gering [8]; das gilt auch im Verlauf einer weiteren Schwangerschaft [21]. Allerdings besteht für Patientinnen mit anamnestischer Thrombose in der Schwangerschaft und nachgewiesener Thrombophilie ein erhöhtes Risiko für ein Thromboserezidiv [21] und für andere Schwangerschaftskomplikationen [150] während einer erneuten Schwangerschaft. Daher ist nach einer ersten Schwangerschaftsthrombose eine Testung auf Thrombophilie-Faktoren sinnvoll [47]. Dabei sind die folgenden Defekte von praktischer Bedeutung [11], [93]: Antithrombin-Mangel, gleichzeitige heterozygote Faktor V- und Prothrombin-Mutation, homozygote Faktor V- oder Prothrombin-Mutation sowie ein Antiphospholipid-Antikörper-Syndrom. Ein Protein C- oder ein Protein S-Mangel ist sehr selten und zudem ist die Verminderung von Protein S während der Schwangerschaft als „physiologisch“ zu bewerten [93]. Bei positivem Ergebnis einer derartigen Thrombophilie-Diagnostik ist bei einer Folgeschwangerschaft die Indikation zur medikamentösen Thromboembolie-Prophylaxe mit niedermolekularem Heparin großzügig zu stellen. Analog ist aber auch bei abgelaufenen schweren Thromboembolien ohne Thrombophilie zu verfahren, z. B. bei Zustand nach Organvenenthrombose. Letztlich handelt es sich um eine Einzelfallentscheidung, ggf. unter Einbeziehung eines erfahrenen klinischen Hämostaseologen.

### **Tumorpatienten**

Die initiale Behandlung einer Venenthrombose bei Tumorpatienten unterscheidet sich nicht von der Therapie eines Patienten ohne Tumor. Allerdings muss sowohl ein deutlich erhöhtes Blutungsrisiko als auch

ein erhöhtes Rezidivrisiko bedacht werden. In der Initialtherapie sind NM-Heparine und Fondaparinux dem UF-Heparin überlegen [5], [80], [204].

**Tumorpatienten mit Thrombose sollen anstelle von Vitamin K-Antagonisten für 3 bis 6 Monate mit niedermolekularem Heparin behandelt werden. Art und Dauer der nachfolgenden Antikoagulation sollten sich nach der Aktivität des Tumorleidens und dem Blutungsrisiko richten.**

Die Sekundärprophylaxe mit Vitamin K-Antagonisten wird bei Tumorpatienten oft kompliziert durch Interaktionen mit der medikamentösen Tumortherapie, durch Leberfunktionsstörungen, passagere Thrombozytopenien und begleitende Infektionen einschließlich deren Behandlung. Deshalb sind in dieser Behandlungsphase NM-Heparine den Vitamin K-Antagonisten bezüglich der Nutzen-Risiko-Bilanz überlegen [4]. In randomisierten Studien ist darüber hinaus gut belegt, dass sich das venöse Thromboembolierisiko unter NM-Heparinen im Vergleich zu Vitamin K-Antagonisten halbiert ohne gleichzeitige Erhöhung des Blutungsrisikos [77], [107], [116]. Dabei wurde nach initialer therapeutischer Dosierung die Antikoagulation im Weiteren in dreiviertel [107] bzw. voller Therapiedosis [77], [116] für drei bis sechs Monate durchgeführt. Bei fortbestehender Malignomerkrankung ist eine prolongierte Sekundärprophylaxe mit einem NM-Heparin oder Vitamin K-Antagonist sinnvoll, solange die Tumorerkrankung aktiv ist, mitunter also bis zum Tode [93].

### **Thrombose der Arm- und Schultervenen**

Die Thrombose der Arm- und Schultervenen macht 1 bis 4 % aller Venenthrombosen aus und kann bei bis zu einem Drittel der Patienten mit

einer Lungenembolie einhergehen. Ätiologisch werden eine primäre (idiopathisch, nach körperlicher Anstrengung, durch Thoracic-outlet-Syndrom) und eine sekundäre Form (durch zentrale Venenkatheter, Schrittmacherkabel und Malignome) unterschieden, wobei letztere in mehr als zwei Drittel aller Fälle weitaus häufiger vorkommt. Zur Diagnostik wird primär die Kompressionssonographie eingesetzt, zur besseren Darstellung der zentralen Venenabschnitte ggf. zusätzlich die Phlebographie oder eine CT- bzw. MR-Phlebographie.

Die Therapie orientiert sich am Vorgehen bei Beinvenenthrombosen [180], [213]. Nach initialer therapeutischer Antikoagulation mit Heparinen oder Fondaparinux erfolgt überlappend die Einstellung auf einen Vitamin-K-Antagonisten mit einer Behandlungsdauer für mindestens 3 Monate bei einer INR von 2,0 bis 3,0. Dabei werden geringere Raten an Rezidiven, Lungenembolien und Blutungen als bei Thrombosen der unteren Extremität mitgeteilt [93]. Im Einzelfall kann eine invasive Therapieoption wie regionale oder systemische Thrombolyse bzw. eine Thrombektomie erwogen werden; vergleichende randomisierte Studien zur konventionellen Antikoagulation liegen aber nicht vor. Auch das Konzept der Resektion der ersten Rippe bzw. einer persistierenden Halsrippe nach erfolgreicher Thrombolyse beim Thoracic-outlet-Syndrom mag individuell erwogen werden, ist aber nicht gegenüber einer unbehandelten Patientengruppe überprüft worden.

**Die Thrombose der Arm- und Schultervenen sollte analog zur Beinvenenthrombose mit Antikoagulantien behandelt werden. Die Behandlungsdauer sollte mindestens drei Monate betragen.**

## 18 Bein- und Beckenvenenthrombose (TVT)

**Zentralvenöse Katheter (ZVK)- oder Portkatheter-assoziierte Thrombosen** werden analog zur Beinvenenthrombose durch eine initiale voll-therapeutische Antikoagulation behandelt. Solange der Katheter funktioniert, korrekt liegt und nicht infiziert ist, kann er weiter benutzt werden. Soll oder muss der Katheter gezogen werden, z.B. bei septischer Thrombose, sollte dies unter fortgesetzter Antikoagulation geschehen [176]. Die Sekundärprophylaxe mit NM-Heparin sollte für

mindestens 3 Monate oder – insbesondere bei Krebspatienten – solange fortgeführt werden wie der Katheter in situ ist und danach für mindestens weitere 6 Wochen. Die Intensität der prolongierten Antikoagulation mit NM-Heparin bei ZVK- oder Portkatheter-assoziiertes Thrombose beim Tumorpatient – ob in hochrisiko-prophylaktischer, halb-, dreiviertel- oder voll-therapeutischer Dosierung – ist dabei individuell festzulegen. Die Weiterführung der Sekundärprophylaxe

mit einem Vitamin K-Antagonist wird ggf. mit einer INR von 2,0 bis 3,0 durchgeführt.

Bei thrombotischen Katheterverschlüssen lässt sich in aller Regel die Durchgängigkeit durch lokale Applikation von Thrombolytika, z.B. 10 mg rekombinantem Gewebeplasminogenaktivator (rt-PA) oder 10.000 IE Urokinase, wieder herstellen. Eine systemische Antikoagulation ist nur bei intravenösem Thrombusnachweis indiziert (vgl. oben).

## Lungenembolie (LE)

### Definition und klinische Problematik

Bei der Lungenembolie (LE) handelt es sich um eine partielle oder vollständige Verlegung der Lungenarterien durch eingeschwemmte Blutgerinnsel aus der peripheren venösen Strombahn.

Die Frühletalität ist abhängig vom Ausmaß der LE und den bestehenden kardiopulmonalen Begleiterkrankungen; bis zu 90 % aller Todesfälle ereignen sich innerhalb von 1 bis 2 Stunden nach Symptombeginn [152], [182]. Bei den Überlebenden ist die Prognose ohne gerinnungshemmende Therapie infolge von Rezidivembolien und der zunehmenden rechtsventrikulären Dysfunktion ungünstig. Andererseits lässt sich die Mortalität der massiven LE durch eine adäquate Antikoagulation von 30 % auf 2 bis 8 % senken [10], [54], [55], [193]. Daraus ergibt sich die Notwendigkeit einer unverzüglichen und konsequent durchgeführten Diagnostik bei klinischem Verdacht auf akute LE. In perakuten Situationen wird eine Therapie bereits eingeleitet, bevor die Diagnose eindeutig gesichert ist.

**Jeder klinische Verdacht auf eine Lungenembolie soll umgehend soweit abgeklärt werden, dass eine frühzeitige Prognoseabschätzung und eine therapeutische Entscheidung erfolgen kann. Anamnese und körperliche Untersuchung allein sind hierzu nicht ausreichend.**

**Bei Verdacht auf Lungenembolie soll eine initiale Risikostratifizierung erfolgen, um zwischen hämodynamisch stabilen und instabilen Patienten zu unterscheiden.**

### Diagnostik der Lungenembolie (LE)

Die häufigsten klinischen Symptome einer akuten LE sind nach Miniati [119] sowie nach Wacker [210]:

Dyspnoe mit plötzlichem Beginn, Thoraxschmerz und Synkope. Nach Wells kommt auch der Hämoptyse eine klinische Bedeutung zu (Tab. IV, [221]). Der physikalische Befund an der Lunge ist charakteristischerweise ohne Auffälligkeiten.

Zur Basisdiagnostik zählen die Vitalparameter, Röntgen-Thoraxaufnahmen, ein EKG und die Blutgasanalyse. Jeder Parameter für sich betrachtet bleibt unzureichend [119]. Alle zusammen sind aber geeignet, einen Gesamteindruck von der Situation zu vermitteln.

In den Begriff „klinische Wahrscheinlichkeit“ (KW) gehören Elemente der Anamnese und des körperlichen Untersuchungsbefundes sowie der Basisdiagnostik. Die ausdrückliche Dokumentation der KW ist ein wichtiger Schritt, da hierdurch das weitere Vorgehen entscheidend geprägt wird. Am besten untersucht und validiert sind der von Wells et al. [221] entwickelte Score sowie der revidierte Genfer Score [105]; (Tabelle IV).

**Der diagnostische Prozess soll mit einer dokumentierten Einschätzung der klinischen Wahrscheinlichkeit beginnen. Hierzu eignen sich explizite Scores (siehe Tabelle IV) oder eine untersucherbasierte empirische Beurteilung.**

### D-Dimer-Tests

Die Testverfahren weisen eine unterschiedliche Treffsicherheit auf. Die Sensitivität reicht bei einzelnen Tests bis ca. 95 %; die Spezifität ist jedoch relativ gering. Wie bei der Venenthrombose (TVT) bleibt ein positiver Befund also zunächst unspezifisch. Besonders niedrig ist die Spezifität bei älteren (> 80 Jahre) oder hospitalisierten Patienten, bei Patienten mit malignen Tumoren und in der Schwangerschaft. Dagegen hat das negative Ergebnis eines D-Dimer-Tests einen hohen Erkenntniswert für den Ausschluss einer LE; es ist in

seiner prädiktiven Bewertung sogar höher anzusetzen als bei der TVT.

In einer klinischen Management-Studie wurde ein quantitativer ELISA mit einem Grenzwert (cut-off-Wert) von 500 µg/l als alleiniger erster diagnostischer Schritt bei ambulanten Patienten mit Verdacht auf Lungenembolie (LE) eingesetzt [134]. Bei den nicht therapierten Patienten mit negativem Ergebnis betrug die Rate an Thromboembolien nach 3 Monaten 0,9 % (95 % CI 0,2 %–2,7 %). In anderen Studien wurde dieses Konzept nicht weiter verfolgt, sondern von vornherein die Kombination von D-Dimer-Test und klinischer Wahrscheinlichkeit (KW) eingebunden. Das bedeutet eine zusätzliche Absicherung. Bei Patienten mit niedriger KW erwies sich der Einsatz eines einfachen qualitativen Bedside-Tests zur D-Dimer-Bestimmung (SimpliRed®) in Kombination mit der KW in seiner Aussagekraft dem aufwändigeren quantitativen ELISA als vergleichbar [183].

D-Dimer-Tests sollten bei Patienten mit hoher KW nicht eingesetzt werden, da ihr negativ-prädiktiver Wert in dieser Situation nicht ausreichend hoch ist [156].

**Ein D-Dimer-Test soll nur nach vorheriger Einschätzung der klinischen Wahrscheinlichkeit durchgeführt werden. Bei niedriger klinischer Wahrscheinlichkeit und normalen D-Dimeren ist keine weitere Lungenembolie-Diagnostik erforderlich.**

### Spiral-Computertomographie (Spiral-CT)

Im Vergleich zur Ventilations-Perfusions-Szintigraphie bietet die Spiral-Computertomographie die entscheidenden Vorteile eines geringeren Zeitbedarfs und einer höheren Spezifität [35], [198] bei einer Sensitivität von bis zu 94 bis 96 % [170]. Die Schwäche der Einzelschicht-Spiral-CT liegt in der eingeschränkten Darstellung von

**20 Lungenembolie (LE)****Tabelle IV:** Validierte Scores zur Ermittlung der klinischen Wahrscheinlichkeit einer Lungenembolie

<b>Revidierter Genfer Score Le Gal [105]</b>		<b>Wells-Score Wells [221]</b>	
<b>Variable</b>	<b>Punkte</b>	<b>Variable</b>	<b>Punkte</b>
<b>Prädisponierende Faktoren</b>		<b>Prädisponierende Faktoren</b>	
Alter > 65 Jahre	+ 1	Frühere TVT oder LE	+ 1,5
Frühere TVT oder LE	+ 3	Frische Operation oder Immobilisation	+ 1,5
Operation oder Knochenfraktur innerhalb des letzten Monats	+ 2	Kreberkrankung	+ 1
Aktive Kreberkrankung	+ 2		
<b>Symptome</b>		<b>Symptome</b>	
Einseitiger Beinschmerz	+ 3	Hämoptyse	+ 1
Hämoptyse	+ 2		
<b>Klinische Zeichen</b>		<b>Klinische Zeichen</b>	
Herzfrequenz 75–94 Schläge pro Minute	+ 3	Herzfrequenz > 100 Schläge pro Minute	+ 1,5
≥ 95 Schläge pro Minute	+ 5	Klinische Zeichen einer TVT	+ 3
Schmerz bei Palpation entlang einer tiefen Beinvene, einseitiges Ödem	+ 4		
		<b>Klinische Einschätzung</b>	
		Alternative Diagnose unwahrscheinlicher als LE	+ 3
<b>Klinische Wahrscheinlichkeit</b>		<b>Klinische Wahrscheinlichkeit</b>	
niedrig	0 bis 3	niedrig	0 bis 1
mittel	4 bis 10	mittel	2 bis 6
hoch	≥ 11	hoch	≥ 7
		<b>Klinische Wahrscheinlichkeit (dichotomisiert)</b>	
		LE unwahrscheinlich	0–4
		LE wahrscheinlich	> 4

TVT = Venenthrombose, LE = Lungenembolie

Embolien ab Subsegmentebene, also sogenannter peripherer Embolien. In klinischen Management-Studien wies zwar die Einzelschicht-Spiral-CT in Kombination mit der klinischen Wahrscheinlichkeit (KW), der D-Dimer-Bestimmung und der Sonographie der Beinvenen eine sehr hohe diagnostische Sensitivität auf, als alleinige Methode ist sie jedoch zum definitiven Ausschluss einer Lungenembolie nicht ausreichend [135], [136]. So wurden in 5 % der

Fälle in weiteren bildgebenden Verfahren (Lungenszintigraphie, Pulmonalisangiographie) bei Patienten mit negativem Einzelschicht-Spiral-CT-Befund und hoher KW einer LE dennoch periphere Lungenembolien nachgewiesen [123].

Mit der Entwicklung der Mehrschicht-Spiral-CT-Angiographie („Multidetector-row spiral CT angiography“ bzw. MS-Spiral-CTA) erhöht sich die Sensitivität für den Nachweis peripherer Embolien [49],

[149], [170]. Die Möglichkeiten, einen Datensatz mit einer Auflösung im Submillimeter-Bereich zu generieren, sind mit MS-Spiral-CTA-Geräten gegeben, die 16-Schichten oder mehr pro Umlauf generieren (sog. „16-Zeiler“) [224]. Der im Vergleich zur Szintigraphie höheren Strahlenbelastung bei der MS-Spiral-CTA kann durch Maßnahmen zur Dosisreduktion (Röhrenstrommodulation, individualisierte Protokolle, niedrige Röhrenspannung)

begegnet werden [171], [191], [224]. In einer 2005 veröffentlichten prospektiven „Quasi“-Management-Studie wurde auf die diagnostische Zuverlässigkeit der MS-Spiral-CTA in Kombination mit der klinischen Wahrscheinlichkeit und D-Dimer-Bestimmung hingewiesen [137]. In dieser Untersuchung wurde ermittelt, dass der Ausschluss einer LE auf dem Boden der klinischen Wahrscheinlichkeit, des D-Dimer-Tests und der MS-Spiral-CTA *ohne* weitere bildgebende Verfahren ein 3-Monats-Rezidivrisiko von nur 1,5% zur Folge gehabt hätte. Diese Rezidivrate entspricht der historischen prognostischen Wertigkeit eines negativen invasiven Pulmonalisangiogramms und zeigt, dass die Sensitivitäten beider Verfahren inzwischen vergleichbar sind. In Übereinstimmung mit diesen Ergebnissen lieferte eine prospektive Management-Studie an 3306 Patienten mit klinisch vermuteter LE eine solide Basis für einen vereinfachten MS-Spiral-CTA-gestützten diagnostischen LE-Algorithmus [205]. Mit Hilfe des dichotomisierten Wells-Scores (LE wahrscheinlich bzw. unwahrscheinlich bei einem Score von 4 als Grenzwert) zur Ermittlung der KW und eines D-Dimer-Tests (ELISA) konnte die LE bei 32% der Patienten des ursprünglichen Studienkollektivs ohne weitere Diagnostik ausgeschlossen werden. Die übrigen Patienten wurden einer MS-Spiral-CTA unterzogen. Damit konnte eine LE bei 20% aller Patienten bestätigt werden. Bei 1436 Patienten mit Ausschluss einer LE in der MS-Spiral-CTA und ohne Antikoagulation betrug bei 3-monatiger Nachbeobachtung die VTE-Rate 1,3% und die vermutete LE-assoziierte Mortalität 0,5%. Insgesamt erlaubte diese diagnostische Strategie eine therapeutische Entscheidung in 98% der Fälle. Eine routinemäßige Kombination dieses Verfahrens mit einer indirekten CT-Phlebographie in einer Sitzung

ist allerdings nicht zu empfehlen, da diese mit einer vermehrten Strahlenbelastung ohne signifikante Verbesserung der diagnostischen Spezifität oder des negativ-prädiktiven Wertes der MS-Spiral-CTA einhergeht [62], [78], [84], [184].

**Die CT-Angiographie in Mehrschicht-Spiral-Technik (MS-Spiral-CTA) ist geeignet, eine Lungenembolie nachzuweisen oder auszuschließen. Sie sollte als primäres Verfahren eingesetzt werden, wenn eine Bildgebung notwendig ist.**

#### Lungenszintigraphie

Die Lungenszintigraphie ist von den bildgebenden Verfahren zur Diagnostik der Lungenembolie am besten untersucht [118]. Häufig erfolgt sie in Form der alleinigen Perfusionszintigraphie in Verbindung mit der Röntgen-Thoraxuntersuchung. Durch die zusätzliche Ventilationsuntersuchung als funktionelles Verfahren (sog. „mismatch“) erhöht sich deren Aussagekraft.

Die Vorteile liegen in der geringen Invasivität (gegenüber der konventionellen Angiographie) und der niedrigen Strahlenbelastung. Der wesentliche Vorteil der Szintigraphie ist die Sicherheit, dass der Normalbefund eine LE praktisch ausschließt. Zum anderen hat ein positiver Befund eine so hohe Wahrscheinlichkeit für die LE, dass hier eine Behandlung gerechtfertigt ist. Allerdings ist in etwa der Hälfte der Untersuchungen eine verlässliche Aussage nicht möglich, sodass in diesen Fällen eine weiterführende Diagnostik erforderlich wird [126], [147].

**Die Kombination von Perfusions- und Ventilationszintigraphie ist geeignet, eine Lungenembolie sowohl nachzuweisen als auch auszuschließen. Mit einem höheren Anteil diagnostisch nicht verwertbarer Befunde ist zu rechnen.**

#### Magnetresonanztomographie (MRT) / MR-Angiographie (MRA)

MRT (spezielle MR-Perfusionssequenzen) und MR-Angiographie gelten als innovative Untersuchungsverfahren bei Verdacht auf Lungenembolie (LE). Ihre Aussagekraft ist wegen der eingeschränkten Studienlage bei begrenzter Verfügbarkeit des Verfahrens derzeit noch nicht abschließend beurteilbar [19].

#### Pulmonalisangiographie

Die Pulmonalisangiographie gilt als der historische Goldstandard in der Diagnostik der Lungenembolie (LE). Bei korrekter Durchführung wird allgemein davon ausgegangen, dass ein positives Angiogramm die LE beweist und ein negatives Angiogramm diese ausschließt [22]. Die klassische Pulmonalisangiographie setzt eine konventionelle Blattfilmangiographie mit Platzierung der Katheterspitze im Truncus pulmonalis voraus; diese Technik ist heute nur noch selten verfügbar. Die Untersuchung wird heutzutage üblicherweise als digitale Angiographie in Subtraktionstechnik (DSA) mit direkter Kontrastmittelapplikation in die Lungenarterien durchgeführt. Durch die neuen bildgebenden Verfahren, insbesondere die MS-Spiral-CT-Angiographie, hat die Pulmonalisangiographie wesentlich an Bedeutung verloren und ist nur noch in seltenen Fällen indiziert, beispielsweise bei instabilen Patienten mit absoluter Kontraindikation gegen eine Thrombolyse, bei denen eine notfallmäßige katheter-technische Thrombusaspiration oder -fragmentation geplant ist.

#### Sonographie der Beinvenen

In einem hohen Prozentsatz von Patienten mit Lungenembolie (LE) kann mit Hilfe bildgebender Verfahren die ursächliche Thrombose in den Beinvenen lokalisiert werden. Bei hämodynamisch stabilen Patienten kann man diese Tatsache ausnutzen, um den

## 22 Lungenembolie (LE)

diagnostischen Weg abzukürzen. Unter der Vorstellung, dass Akuttherapie und Sekundärprophylaxe für Patienten mit Beinvenenthrombose (TVT) und für hämodynamisch stabile Patienten mit LE gleich sind, kann man die Diagnostik in dem Moment abbrechen, in dem eine TVT gefunden wurde. Dies ist in einigen Untersuchungen bei ca. 15 % der Patienten der Fall [106], bei Verwendung strukturierter Sonographie-Protokolle sogar bis zu 25 % [158]. Der Wert dieses Vorgehens wird gesteigert durch die Tatsache, dass ein nicht-diagnostisches Szintigramm in Kombination mit einem normalen Befund an den proximalen Beinvenen eine LE praktisch ausschließt [184]. Je mehr Patienten mit der Sonographie der Beinvenen vor der Therapieentscheidung abgeklärt werden können, desto weniger häufig werden bildgebende Verfahren mit Strahlen- oder Kontrastmittelbelastungen benötigt. Diese Option kommt insbesondere für Patienten mit eingeschränkter Nierenfunktion in Frage, bei denen die Kontrastmittelgabe für die MS-Spiral-CT-Angiographie zu risikoreich erscheint.

**Die Sonographie der Beinvenen kann bei hämodynamisch stabilen Patienten ein sinnvoller Schritt bei der Abklärung eines Verdachts auf Lungenembolie sein. Bei Nachweis einer Beinvenenthrombose kann eine Lungenembolie als gesichert gelten.**

### Echokardiographie

Wenn bei einem *instabilen* Patienten der Verdacht auf eine akute Lungenembolie (LE) besteht, ermöglicht die *transthorakale Echokardiographie* zunächst den Nachweis bzw. den Ausschluss differentialdiagnostisch wichtiger kardialer Krankheitsbilder, insbesondere des linksventrikulären systolischen und/oder diastolischen Pumpversagens, eines Klappenvitiums oder eines tamponierenden Perikardergusses. Darüber hinaus be-

steht die Rolle der Echokardiographie im Nachweis der rechtsventrikulären Druckbelastung und Dysfunktion, welche die Ursache der hämodynamischen Instabilität (kardiogener Schock) und damit einen entscheidenden Faktor für einen ungünstigen klinischen Verlauf der LE in der Akutphase darstellt [111]. Andererseits kann bei normalem echokardiographischem Befund eine hämodynamisch wirksame, den Patienten vital bedrohende LE mit großer Sicherheit ausgeschlossen werden [63], [88].

Bei schwerster akuter LE ist die fehlende lineare Korrelation zur Höhe des pulmonalarteriellen Drucks zu berücksichtigen. Der rechte Ventrikel kann bei akuter Nachlasterhöhung systolische Drücke bis durchschnittlich 40 mmHg, ausnahmsweise bis 60 mmHg aufbauen. Ein darüber hinausgehender Anstieg spricht eher für eine chronische pulmonale Hypertonie unterschiedlicher Genese mit konsekutiver Hypertrophie des rechten Ventrikels [86].

Auch bei einem *stabilen* Patienten ist ein transthorakales Echokardiogramm – in diesem Fall *nach* Diagnose der Lungenembolie – sinnvoll, um das Akutrisiko des Patienten auf der Basis der rechtsventrikulären Dysfunktion weiter zu stratifizieren und somit eine Grundlage für die Überwachungsintensität und für weitere Therapieentscheidungen zu schaffen. Die rechtsventrikuläre Dysfunktion wird echokardiographisch in unterschiedlicher Weise definiert. Kriterien sind die eingeschränkte Wandbewegung des rechten Ventrikels, die rechtsventrikuläre Dilatation, die gestörte (paradoxe) Bewegung des interventrikulären Septums, der Nachweis einer Trikuspidalklappeninsuffizienz und die darüber abgeschätzte Erhöhung des systolischen pulmonalarteriellen Drucks sowie die Erweiterung (Stauung) der Vena cava inferior, einzeln oder in Kombination [56], [87]. Eine prognostische Ein-

schätzung des Krankheitsverlaufs ist damit grundsätzlich möglich [209]. In einem multizentrischen Register für Lungenembolien war die standardisierte und quantifizierte Betrachtung der Rechtsherzbelastung mit Hilfe des echokardiographischen Rechtsherz-Scores sowohl diagnostisch bedeutsam als auch von prognostischer Relevanz in Bezug auf die 30-Tage- und die 1-Jahres-Mortalität [208]. In einer kürzlich veröffentlichten Metaanalyse der vorliegenden Studien an stabilen (*normotensiven*) Patienten hatten allerdings die genannten Parameter einen (eher niedrigen) positiv-prädiktiven Wert von 58 % und einen negativ-prädiktiven Wert von ebenfalls nur 60 % hinsichtlich der Hospitalletalität [162]. Die Spezifität der echokardiographischen Doppler-Parameter (PW, pulse wave) ist darüber hinaus gering bei Patienten mit vorbestehendem linksventrikulären Pumpversagen oder einem signifikanten Mitralklappenvitium, d.h. bei Vorliegen einer *postkapillären* pulmonalen Hypertonie und rechtsventrikulären Druckbelastung. Ferner können ausgeprägtes Übergewicht, Lungenemphysem oder maschinelle Beatmung die Aussagefähigkeit der Methode einschränken.

**Die Echokardiographie eignet sich primär zur Diagnose einer rechtsventrikulären Dysfunktion infolge einer Lungenembolie. Ihr Stellenwert hängt von der hämodynamischen Situation des Patienten ab.**

**Bei instabilen Patienten mit Verdacht auf Lungenembolie sollte die Echokardiographie frühzeitig durchgeführt werden.**

**Bei stabilen Patienten mit nachgewiesener Lungenembolie kann mit Hilfe der Echokardiographie eine Risikostratifizierung erfolgen.**

Die *transösophageale* Echokardiographie bietet gegenüber der transthorakalen Beschallung eine bessere örtliche Auflösung und ist somit für

maschinell beatmete Patienten sowie für jene mit unzureichender Schallbarkeit (ausgeprägtes Übergewicht, Lungenemphysem) geeignet. Neben dem Nachweis der rechtsventrikulären Dysfunktion gelingt die Darstellung intrakardialer und zentraler pulmonalarterieller Emboli mit hoher Sensitivität und Spezifität [207].

### Thorakale Ultraschallsonographie

Die *thorakale Ultraschallsonographie* (TUS) kann auf das Vorliegen einer akuten LE hinweisen, insbesondere wenn mindestens zwei – dreieckige oder runde – subpleurale Läsionen im Lungenparenchym festgestellt werden [115]. In einer Metaanalyse (5 Studien; 652 Patienten) ergab sich eine gepoolte Sensitivität von 80 % (95 %-VI: 75 %, 83 %) und eine Spezifität von 93 % (95 %-VI: 89 %, 96 %) [125]. Die nicht-invasive Untersuchungsmethode kann in bestimmten Situationen bei der Detektion von peripheren Lungenembolien hilfreich sein; u.a. bei schwerer Niereninsuffizienz, in der Schwangerschaft und bei Kontrastmittelallergie.

### Diagnostische Algorithmen

Bei Patienten mit klinischem Verdacht auf eine akute Lungenembolie (LE) liegt die tatsächliche Prävalenz der Erkrankung nur bei 10 bis 35 % [91], [137], [205], [218]. Die klassische Pulmonalisangiographie, der historische diagnostische Goldstandard, wird wegen des damit verbundenen hohen Aufwands, der Invasivität und des Komplikationsrisikos nur noch selten durchgeführt. An deren Stelle sind diagnostische Strategien auf der Basis validierter Kombinationen von überwiegend nicht-invasiven Untersuchungen getreten. Der konsequente Einsatz standardisierter diagnostischer Algorithmen senkt sowohl die Akutletalität als auch die 3-Monats-Rezidivrate einer LE [160]. Die Wahl eines diagnostischen Algorithmus soll sich dabei nicht nur

nach der Verfügbarkeit der einzelnen Untersuchungen vor Ort richten, sondern insbesondere auch nach dem hämodynamischen Status des Patienten und somit dem klinischen Schweregrad der vermuteten LE. Die risikoadaptierte Vorgehensweise in der LE-Diagnostik wird auch in den aktuellen Leitlinien der Europäischen und der Deutschen Gesellschaft für Kardiologie empfohlen [98], [196].

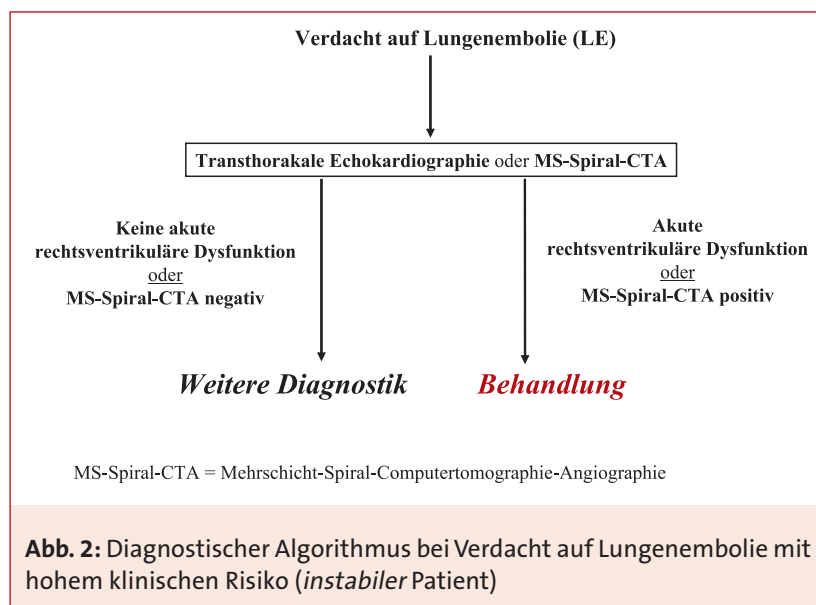
**Die vorgenannten Methoden (klinische Wahrscheinlichkeit, D-Dimer-Test, Echokardiographie, Mehrschicht-Spiral-CT-Angiographie, Lungenzintigraphie, Sonographie der Beinvenen, Pulmonalisangiographie) sollen in Abhängigkeit vom hämodynamischen Status des Patienten und der damit verbundenen Dringlichkeit zu einem Algorithmus verbunden werden.**

**Eine Empfehlung für den hämodynamisch instabilen Patienten mit persistierender arterieller Hypotension oder Schock (hohes klinisches Risiko) gibt Abbildung 2.**

**Eine Empfehlung für den hämodynamisch stabilen, normotensiven Patienten (nicht-hohes klinisches Risiko) ist in Abbildung 3 wiedergegeben.**

### Hämodynamisch instabiler Patient (hohes klinisches Risiko)

Hämodynamisch instabile Patienten werden intensivmedizinisch überwacht; alle kreislauf- und atmungsunterstützenden Maßnahmen müssen sofort verfügbar sein. Die sofortige kausale Therapie ist für die Prognose entscheidend. Jeglicher Zeitverzug für aufwändige Diagnostik und Transporte ist zu vermeiden. Die *transthorakale Echokardiographie* stellt beim klinisch instabilen Patienten den entscheidenden Schritt im diagnostischen Ablauf dar (Abb. 2). Bei zugrundeliegender (massiver) Lungenembolie (LE) ist die akute rechtsventrikuläre Dysfunktion als Ursache der klinischen Instabilität anzusehen; sie ist in aller Regel leicht und zuverlässig echokardiographisch erkennbar. Bei fehlender rechtsventrikulärer Dysfunktion gilt die LE als Ursache der klinischen Instabilität als ausgeschlossen und es muss eine alternative Diagnose gesucht werden. Lediglich diejenigen Patienten, bei denen die Aktualität der rechtsventrikulären Dysfunktion fraglich ist (wie z.B. bei chronischer pulmonaler Vorerkrankung mit kritischer Verschlechte-



## 24 Lungenembolie (LE)

rung) oder bei denen aus technischen Gründen kein adäquater Echokardiographiebefund erhoben werden kann (z.B. Emphysem, extreme Adipositas), müssen bei fortbestehendem Verdacht auf LE einer weiteren bildgebenden Diagnostik unterzogen werden. Für den weit überwiegenden Teil aller Patienten ist aber die Kombination aus klinischer Instabilität und rechtsventrikulärer Dysfunktion als beweisend für die Diagnose einer massiven LE anzusehen, so dass ohne weitere Diagnostik unverzüglich mit der Therapie begonnen werden sollte.

### Hämodynamisch stabiler Patient (nicht-hohes klinisches Risiko)

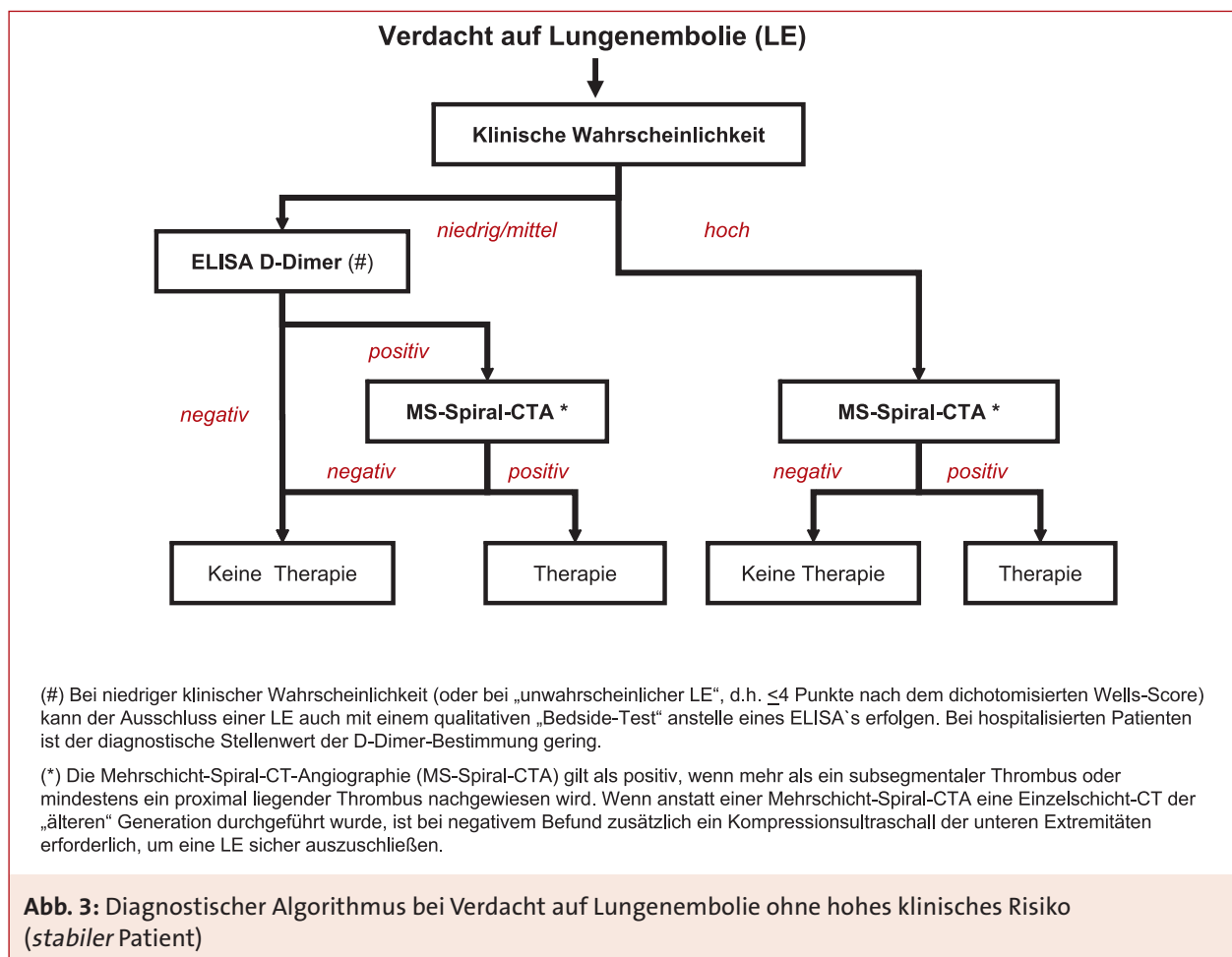
Das diagnostische Vorgehen anhand eines Algorithmus hat zum Ziel, aus

der Gruppe der Verdachtsfälle die Minderheit der Patienten mit LE sicher zu identifizieren, und der Mehrheit der Patienten ohne diese Erkrankung möglichst wenige weitere diagnostische Verfahren mit den damit verbundenen Belastungen zuzumuten. Die Kriterien, nach denen ein Algorithmus als ausreichend sicher beurteilt wird, sind im Kapitel „Bein- und Beckenvenenthrombose“ beschrieben. Die eingesetzten Untersuchungsverfahren sind von den lokalen Gegebenheiten abhängig [100]. Bei Verdacht auf LE unterscheidet sich die diagnostische Vorgehensweise grundsätzlich bei einem klinisch stabilen (= nicht-hohes Risiko) gegenüber einem instabilen Patienten (= hohes Risiko). Das Kriterium für

Stabilität ist in erster Linie die Hämodynamik (Puls, Blutdruck). Wenn der Patient bei Aufnahme aufgrund der klinischen Parameter als instabil einzustufen ist, muss er unverzüglich auf die Intensivstation gebracht und dort unter Vermeidung weiterer Transporte abgeklärt werden.

Für den stabilen Patienten wurden verschiedene diagnostische Algorithmen vorgeschlagen und getestet. Unter Berücksichtigung der aktuellen Daten, insbesondere zur Mehrschicht-Spiral-CTA, kann heute folgendes Vorgehen empfohlen werden (Abb. 3):

Der *erste Diagnoseschritt* sollte die Bestimmung der klinischen Wahrscheinlichkeit (KW) sein. Patienten mit niedriger KW, die im weiteren



einen negativen D-Dimer-Test aufweisen, bedürfen keiner ergänzenden Diagnostik; eine LE gilt als ausgeschlossen [217]. Bei Patienten mit mittlerer und hoher KW erfolgen ohne Bestimmung des D-Dimer-Tests weitere Untersuchungen. Auch für Patienten mit geringer KW und positivem D-Dimer-Test ist eine weiterführende Diagnostik erforderlich. Im *zweiten Diagnoseschritt* sollten bildgebende Verfahren angewendet werden. Deren Auswahl hängt von der lokalen Verfügbarkeit ab. Dabei sollte bei minimaler Belastung des Patienten und geringem Verbrauch von Ressourcen ein Maximum an diagnostischer Aussagekraft erzielt werden. Dennoch wird unter Berücksichtigung der in den letzten Jahren publizierten Diagnose- und Management-Studien [137], [181], [205] wie auch der klinischen Praktikabilität in Deutschland sowie in den meisten anderen europäischen Ländern der in Abbildung 3 dargestellte diagnostische Algorithmus empfohlen, der auf einem vergleichsweise teuren Röntgenverfahren basiert, der Mehrschicht-Spiral-CTA (MS-Spiral-CTA). Diese Empfehlung schließt allerdings keineswegs die Validität anderer bildgebender Untersuchungen und diagnostischer Kriterien aus, die nachfolgend aufgelistet werden: Wenn eine qualifizierte *Ultraschalluntersuchung der Beinvenen* zeitnah zur Verfügung steht, kann damit ein großer Anteil der „positiven“ Patienten identifiziert werden. Bei nachgewiesener Beinvenenthrombose sind keine weiteren Untersuchungen erforderlich, um die therapeutische Entscheidung zu treffen. Im „negativen“ Fall oder bei nicht verfügbarer Kompressionssonographie, fällt die diagnostische Wahl auf die Mehrschicht-Spiral-CTA oder ggf. auf die Lungenszintigraphie.

Eine *Perfusionsszintigraphie der Lungen* ist eine sinnvolle Alternative, wenn das Röntgenbild des Thorax bei

der Basisdiagnostik keinen pathologischen Befund gezeigt hat, oder die Perfusionsuntersuchung von vornherein mit der Ventilationsuntersuchung kombiniert werden kann. Die Szintigraphie erfordert immer dann einen zusätzlichen Diagnoseschritt, wenn ihr Befund weder eindeutig positiv noch eindeutig negativ war („intermediate probability“, „non-diagnostic result“). Auch in diesem Fall wird die Mehrschicht-Spiral-CTA eingesetzt.

Die *Pulmonalisangiographie* ist nur in den seltenen Fällen erforderlich, in denen die Mehrschicht-Spiral-CTA bei hoher KW keinen eindeutigen Befund erbringt, keine andere bildgebende Untersuchung möglich ist oder lokale Thrombus-beseitigende Maßnahmen geplant sind.

### **Besondere Situationen**

#### **Schwangerschaft und Wochenbett**

Der Verdacht auf Lungenembolie (LE) in Schwangerschaft und Wochenbett wirft spezielle Probleme auf, denn es gibt keinen unter diesen Bedingungen getesteten Algorithmus. Die klinische Wahrscheinlichkeit (KW) ist allein durch die vorliegende Schwangerschaft höher als bei nicht Schwangeren. Der D-Dimer-Test ist wegen des physiologischen Anstiegs der D-Dimere in der Schwangerschaft nur eingeschränkt verwertbar; allerdings existieren dem Schwangerschaftsalter adaptierte Referenzwerte, die die Interpretation erleichtern [122]. Mit einer Strahlenexposition einhergehende Verfahren sind in den ersten beiden Dritteln der Schwangerschaft besonders kritisch zu prüfen. Deren Einsatz ist aber unter Würdigung des klinischen Zustandes gerechtfertigt, um eine LE definitiv auszuschließen bzw. nachzuweisen. Hierbei bleibt die Mehrschicht-Spiral-CTA die Methode der Wahl [163], da die damit verbundene Ganzkörper- und insbesondere die Uterus-Strahlendosis relativ gering ist. Die MR-Angiogra-

phie stellt möglicherweise in Zukunft eine Alternative dar. Der Einsatz der einzelnen Untersuchungsmethoden muss im Einzelfall das embryonale / fötale Schädigungspotenzial gegenüber der Gefährdung der Mutter (und damit auch des Kindes) bestmöglich abwägen.

**In der Schwangerschaft soll jeder Verdacht auf Lungenembolie einer definitiven Klärung zugeführt werden; dies schließt auch strahlendiagnostische Methoden ein.**

#### **Therapie der Lungenembolie (LE)**

Prinzipiell stehen für die Akuttherapie der Lungenembolie (LE) die alleinige Antikoagulation einerseits und die rekanalisierenden Verfahren andererseits zur Verfügung. In jedem Fall schließt sich eine längere Phase der Sekundärprophylaxe mit Vitamin K-Antagonisten an.

Die sofortige Antikoagulation mit Heparin senkt Morbidität und Mortalität der LE; sie sollte bei hoher klinischer Wahrscheinlichkeit (KW) noch vor apparativer Bestätigung der Diagnose eingeleitet werden [93]. Die Effektivität von UF-Heparin wurde bereits 1960 unter Beweis gestellt [10]. Es liegen zwei randomisierte Studien vor, die die initiale Antikoagulation speziell der – hämodynamisch stabilen – Lungenembolie mit NM-Heparin bzw. mit Fondaparinux untersucht und deren gleich gute Wirksamkeit und Sicherheit im Vergleich zu UF-Heparin belegt haben [25], [178]. Es ist anzunehmen, dass dieser Sachverhalt für die gesamte Gruppe der NM-Heparine zutrifft [120], [219]. Die initiale Antikoagulation mit Heparin oder Fondaparinux sollte – analog zur TVT – mindestens 5 Tage erfolgen und so lange beibehalten werden bis unter der parallelen oralen Antikoagulation eine INR >2,0 über mindestens 24 Stunden erreicht wurde [93].

## 26 Lungenembolie (LE)

Als rekanalisierende Maßnahmen kommen die systemische Thrombolyse und mechanische Verfahren in Betracht. Zweifelsfrei belegt ist die Wirksamkeit der systemischen Thrombolyse. Dafür stehen Streptokinase, Urokinase und rekombinanter Gewebe-Plasminogenaktivator (rtPA) zur Verfügung. Die systemische Thrombolyse führt – gut belegt – binnen kurzer Zeit zu einer Reduktion der Thrombusmasse in der pulmonalarteriellen Strombahn und entlastet damit den rechten Ventrikel [6], [37]. Als mechanische Maßnahmen kommen die offene Operation an der Herz-Lungen-Maschine [65] oder die kathetergestützte Thrombusfragmentation, ggf. in Kombination mit lokaler Thrombolyse, in Betracht [151]. Wesentliche Nachteile mechanischer Verfahren sind die eingeschränkte Verfügbarkeit, die Invasivität und das geringere Evidenzniveau dieser Maßnahmen. Die Unterschiede bezüglich Invasivität und Risiken der verschiedenen Therapieoptionen legen nahe, die Auswahl primär an der Prognose des Patienten auszurichten und dabei die Verfahren mit höherer Invasivität den Patienten mit schlechter Prognose und / oder hohem systemischen Blutungsrisiko vorzubehalten. Die Prognose hängt entscheidend von der hämodynamischen Stabilität ab. So beträgt die 30-Tages-Mortalität bei stabilen Patienten – je nach Vorliegen einer echokardiographisch nachweisbaren rechtsventrikulären Dysfunktion – zwischen 1 % und 8 %, steigt jedoch bei Patienten im kardiogenen Schock auf 30 % und bei reanimationsbedürftigen Patienten auf 60 % [88] bis > 90 % [101] an. Die therapeutische Strategie sollte sich nach der hämodynamischen Stabilität des Patienten richten. Die Empfehlung einer risikoadaptierten Vorgehensweise befindet sich in Übereinstimmung mit den aktuellen Leitlinien der Europäischen

und der Deutschen Gesellschaft für Kardiologie [98], [196]. Es werden drei hämodynamische Schweregrade differenziert: Für instabile Patienten sind u.a. der Katecholaminbedarf im Schock und die Reanimationsbedürftigkeit prognostisch entscheidend. Für stabile Patienten stellt die rechtsventrikuläre Dysfunktion einen potenziell wichtigen prognostischen Parameter dar.

**Die therapeutische Vorgehensweise bei der Lungenembolie richtet sich nach der hämodynamischen Stabilität des Patienten. Es werden drei Risikogruppen differenziert:**

**Hohes Risiko: Hämodynamisch instabil mit Schock (RR systolisch <100 mmHg, Puls >100/min)**

**Mittleres Risiko: Hämodynamisch stabil mit rechtsventrikulärer Dysfunktion**

**Niedriges Risiko: Hämodynamisch stabil ohne rechtsventrikuläre Dysfunktion.**

Die entscheidende therapeutische Fragestellung ist, ob ein Patient mit der alleinigen Antikoagulation auskommen wird, oder ob zusätzliche Maßnahmen eingesetzt werden müssen. Dafür ist primär die hämodynamische Stabilität des Patienten ausschlaggebend.

**Hämodynamisch instabile Patienten** haben eine ungünstige Prognose, wenn der rechte Ventrikel keine rasche Entlastung erfährt. In dieser Situation sollte die systemische Thrombolyse zur Anwendung kommen (Tab. V) [102], [211]. Während der Thrombolyse erfolgt die begleitende Antikoagulation mit unfractioniertem (nicht mit niedermolekularem) Heparin. Die Dynamik des klinischen Verlaufs entscheidet darüber, in welchem Ausmaß mögliche Kontraindikationen zur Thrombolyse berücksichtigt werden können [65]. Alternativ ist in Einzelfällen – insbesondere bei absoluter Kontraindika-

tion zur Thrombolyse – die katheterbasierte Thrombusfragmentation mit oder ohne lokale Thrombolyse oder die Pulmonalithrombektomie unter extrakorporaler Zirkulation zu diskutieren.

Relativ einfach ist die therapeutische Entscheidung bei Patienten mit Reanimationspflicht. Ohne sofortige Rekanalisierung der zentralen Abschnitte der Pulmonalarterien ist eine Wiederherstellung der rechtsventrikulären Funktion und damit adäquater Kreislaufverhältnisse nicht zu erwarten. Zahlreiche Fallberichte belegen den Erfolg einer systemischen Thrombolyse. Wegen der infausten Prognose ohne rekanalisierte pulmonalarterielle Strombahn gelten keine Kontraindikationen. Man muss sich bei der intensivmedizinischen Betreuung von Anfang an auf weitere Komplikationen einstellen, vor allem auf schwere Blutungen. Wenn mechanische Rekanalisierungsverfahren unmittelbar zur Verfügung stehen, kann alternativ der Transport unter Reanimationbedingungen in das Katheterlabor oder den Operationsaal erwogen werden. Die Dauer der Reanimation sollte in der Regel über mindestens 60 Minuten durchgeführt werden.

Bei Patienten in **hämodynamisch stabilem Zustand**, aber **mit rechtsventrikulärer Dysfunktion**, ist die optimale Therapieoption noch ungeklärt (Tab. VI). Die systemische Thrombolyse kann gegenüber der alleinigen Antikoagulation den klinischen Verlauf verbessern; eine Reduktion der Mortalität ist allerdings bisher nicht belegt [96]. Wegen der höheren Komplikationsrate einer Thrombolyse beschränkt sich die Auswahl auf Patienten ohne Kontraindikationen.

Die **kardialen Biomarker**, insbesondere die Herztroponine und die natriuretischen Peptide, gelten als vielversprechende Parameter für die weitere Risikostratifizierung

**Tabelle V:** Thrombolyse-schemata zur Therapie der akuten Lungenembolie [102]

Validierte thrombolytische Schemata für die akute Lungenembolie	
<b>Alteplase</b>	Bolus-Injektion von 10 mg über 1–2 min, gefolgt von 90 mg über 2 h oder 100 mg über 2 h oder akzeleriert: 0,6 mg/kg über 15 min
<b>Streptokinase</b>	250.000 E über 30 min, gefolgt von 100.000 E/h über 12–24 h oder akzeleriert: 1,5 Mio. IE über 2 h
<b>Urokinase</b>	4.400 E/kg KG über 10 min, gefolgt von 4.400 E/kg/h über 12–24 h oder akzeleriert: 3 Mio. E über 2 h
<b>Retepase</b>	Zwei Bolus-Injektionen à 10 U im Intervall von 30 min (in einer prospektiven Studie validiert; noch keine Zulassung für diese Indikation)
<b>Tenecteplase</b>	Gewichtsadaptiertes Schema mit Bolusinjektion von 30–50 mg über 5–10 Sekunden wie beim akuten Myokardinfarkt (in einer prospektiven Studie validiert; noch keine Zulassung für diese Indikation)

**Tabelle VI:** Parameter zur Risikostratifizierung der akuten Lungenembolie

<b>Marker der rechtsventrikulären Dysfunktion</b>	Dilatation, Hypokinesie oder Druckbelastung des rechten Ventrikels im Echokardiogramm Rechtventrikuläre Dilatation in der Computertomographie Erhöhung der natriuretischen Peptide BNP und NT-proBNP*
<b>Marker der myokardialen Schädigung</b>	Erhöhung des Herztroponins T oder I Erhöhung des <i>Heart-type Fatty Acid-Binding Proteins</i> (H-FABP)**
* über die genauen cut-off-Werte herrscht momentan keine Einigung in der Literatur	
** vorläufige Daten nach Puls [148]	

der LE bei hämodynamisch stabilen Patienten. Erhöhte Serumspiegel von Troponin I oder T kommen bei 11 bis 50 % aller Patienten mit LE vor. Sie zeigen einen signifikanten Zusammenhang mit der echokardiographisch nachgewiesenen rechtsventrikulären Dysfunktion und konnten in prospektiven Studien ein erhöhtes Mortalitäts- und Komplikationsrisiko in der Hospitalphase voraussagen [13]. Gleiches gilt offenbar auch für das Heart-type Fatty Acid Binding Protein [148]. Aufgrund seines hohen negativ-prädiktiven Werts von 90 bis 99 % kann ein negativer Troponin-Test bei Aufnahme mit hoher Zuverlässigkeit einen komplizierten Verlauf der LE in der Akutphase – unter der Voraussetzung einer adäquaten Antikoagulation – ausschließen. Auch

die natriuretischen Peptide *Brain Natriuretic Peptide (BNP)* und *N-terminal-proBNP* besitzen eine hohe prognostische Sensitivität und einen exzellenten negativ-prädiktiven Wert [95]. Andererseits reichen nach heutigem Kenntnisstand ein erhöhter Troponin- oder BNP- bzw. NT-proBNP-Spiegel allein nicht aus, um eine intensivere Therapie der LE (über die Antikoagulation hinaus) in der Akutphase zu rechtfertigen.

**Für die genannten Risikogruppen gelten folgende Therapieempfehlungen:**  
**Hohes Risiko: Systemische Thrombolyse**  
**Mittleres Risiko: Antikoagulation; in ausgewählten Fällen systemische Thrombolyse**  
**Niedriges Risiko: Antikoagulation wie bei der Venenthrombose.**

Bei Patienten in **hämodynamisch stabilem Zustand** und **ohne rechtsventrikuläre Dysfunktion** ist die alleinige Antikoagulation die Therapie der Wahl [10], [25], [178]. Die Entscheidung über ambulante oder stationäre Betreuung sowie über Mobilität oder Immobilität des Patienten mit LE hängt vom klinischen Zustand und den lokalen Gegebenheiten der ärztlichen und häuslichen Überwachung ab [14]. Bei hämodynamisch stabilen Patienten ohne rechtsventrikuläre Dysfunktion (Risikogruppe I) ist keine Immobilisierung erforderlich. Sobald eine rechtsventrikuläre Dysfunktion vorliegt (Risikogruppe II) soll in den ersten Tagen eine intensive Überwachung unter stationären Bedingungen erfolgen; ggf. bei „gelockerter“ Bettruhe.

## 28 Lungenembolie (LE)

**Bei Patienten mit niedrigem Risiko kann die Behandlung der Lungenembolie ambulant erfolgen.**

Bei Patienten mit LE liegt in 90 % der Fälle gleichzeitig eine Bein- und / oder Beckenvenenthrombose vor. Sobald die mit der LE einhergehende akute Gefährdung des Patienten überwunden ist, sollte eine Untersuchung des peripheren Venensystems erfolgen. Die Indikation zu Notwendigkeit und Dauer einer Kompressionstherapie ergibt sich aus dem Thrombosebefund an den Beinvenen.

### **Besondere Situationen**

#### **Flottierende Thromben in den rechten Herzhöhlen**

Der echokardiographische Nachweis großer mobiler (flottierender) Thromben in den rechten Herzhöhlen ist bei unselektierten normotensiven Patienten mit akuter Lungenem-

bolie (LE) ein seltener Befund (< 4 % [195], im Gegensatz dazu aber relativ häufig (7 bis 18 %) bei instabilen Patienten auf der Intensivstation [30]. Große flottierende Thromben sind eindeutig mit einer hohen frühen Letalität sowie – bei offenem Foramen ovale – mit der Gefahr paradoxer Embolien assoziiert [97], auch wenn der tatsächliche, von der rechtsventrikulären Dysfunktion und hämodynamischen Instabilität unabhängige prognostische Wert dieses Befundes umstritten bleibt. Sowohl die sofortige Thrombolysen als auch die chirurgische Embolektomie erscheinen auf der Basis unkontrollierter Daten effektiv, während eine alleinige Antikoagulation nicht ausreicht [30].

#### **Chronisch-thromboembolische pulmonale Hypertonie (CTEPH)**

Die CTEPH gilt als schwere Komplikation nach einer massiven und/ oder bei rezidivierenden Lungenembolien

(LE). Ihre Inzidenz nach dem Erstereignis einer definitiv bestätigten, idiopathischen LE beträgt nach neuesten Daten weniger als 1 % im 3-Jahres-Follow-up [12]; demgegenüber wurde in einer früheren Publikation über eine deutlich höhere Rate von 3,8 % im 2-Jahres-Follow-up berichtet [131]. Aktuell wird kein routinemäßiges Screening der Überlebenden einer akuten LE für das Auftreten einer CTEPH empfohlen, auch wenn inzwischen viele Kliniker in Europa dies für sinnvoll erachten und praktizieren. Die chirurgische Thrombendarterektomie – nach klar definierten Indikationskriterien [41] – ist bei CTEPH die Therapie der Wahl. Die postoperative 3-Jahres-Überlebensrate kann bis zu 80 % betragen [33]. Die medikamentöse Senkung des pulmonalarteriellen Druckes ist bei inoperablen Patienten eine Option, welche sich derzeit im Stadium der klinischen Erprobung befindet.

## Literaturverzeichnis

- 1 AWMF-Leitlinienregister 003/001: Prophylaxe der venösen Thromboembolie: 2009.
- 2 Adam SS, Key NS, Greenberg CS: D-dimer antigen: current concepts and future prospects. *Blood* 2009; 113: 2878–2887.
- 3 Aguilar C, del Villar V: Combined D-dimer and clinical probability are useful for exclusion of recurrent deep venous thrombosis. *Am J Hematol* 2007; 82: 41–44.
- 4 Akl EA, Barba M, Rohilla S, Terrenato I, Sperati F, Muti P, Schunemann HJ: Low-molecular-weight heparins are superior to vitamin K antagonists for the long term treatment of venous thromboembolism in patients with cancer: a cochrane systematic review. *J Exp Clin Cancer Res* 2008; 27: 21.
- 5 Akl EA, Rohilla S, Barba M, Sperati F, Terrenato I, Muti P, Schunemann HJ: Anticoagulation for the initial treatment of venous thromboembolism in patients with cancer. *Cochrane Database Syst Rev* 2008; CD006649.
- 6 Arcasoy SM, Vachani A: Local and systemic thrombolytic therapy for acute venous thromboembolism. *Clin Chest Med* 2003; 24: 73–91.
- 7 Aschwanden M, Labs KH, Engel H, Schwob A, Jeanneret C, Mueller-Brand J, Jaeger KA: Acute deep vein thrombosis: early mobilization does not increase the frequency of pulmonary embolism. *Thromb Haemost* 2001; 85: 42–46.
- 8 Baglin T, Luddington R, Brown K, Baglin C: Incidence of recurrent venous thromboembolism in relation to clinical and thrombophilic risk factors: prospective cohort study. *Lancet* 2003; 362: 523–526.
- 9 Baldwin ZK, Comerota AJ, Schwartz LB: Catheter-directed thrombolysis for deep venous thrombosis. *Vasc Endovascular Surg* 2004; 38: 1–9.
- 10 Barritt DW, Jordan SC: Anticoagulant drugs in the treatment of pulmonary embolism. A controlled trial. *Lancet* 1960; 1: 1309–1312.
- 11 Bates SM, Greer IA, Pabinger I, Sofaer S, Hirsh J: Venous thromboembolism, thrombophilia, antithrombotic therapy, and pregnancy: American College of Chest Physicians Evidence-Based Clinical Practice Guidelines (8th Edition). *Chest* 2008; 133: 844S–886S.
- 12 Becattini C, Agnelli G, Pesavento R, Silingardi M, Poggio R, Taliani MR, Ageno W: Incidence of chronic thromboembolic pulmonary hypertension after a first episode of pulmonary embolism. *Chest* 2006; 130: 172–175.
- 13 Becattini C, Vedovati MC, Agnelli G: Prognostic value of troponins in acute pulmonary embolism: a meta-analysis. *Circulation* 2007; 116: 427–433.
- 14 Beer JH, Burger M, Gretener S, Bernard-Bagattini S, Bounameaux H: Outpatient treatment of pulmonary embolism is feasible and safe in a substantial proportion of patients. *J Thromb Haemost* 2003; 1: 186–187.
- 15 Bernardi E, Camporese G, Bueller HR, Siragusa S, Imberti D, Berchio A, Ghirarduzzi A, Verlato F, Anastasio R, Prati C, Piccioli A, Pesavento R, Bova C, Maltempi P, Zanatta N, Cogo A, Cappelli R, Bucherini E, Cuppini S, Noventa F, Prandoni P: Serial 2-point ultrasonography plus D-dimer vs whole-leg color-coded Doppler ultrasonography for diagnosing suspected symptomatic deep vein thrombosis: a randomized controlled trial. *JAMA* 2008; 300: 1653–1659.
- 16 Blaettler W, Heller G, Largiadè J, Savolainen H, Gloor B, Schmidli J: Combined regional thrombolysis and surgical thrombectomy for treatment of iliofemoral vein thrombosis. *J Vasc Surg* 2004; 40: 620–625.
- 17 Blaettler W, Martinez I, Blaettler IK: Diagnosis of deep venous thrombosis and alternative diseases in symptomatic outpatients. *Eur J Intern Med* 2004; 15: 305–311.
- 18 Blaettler W, Zimmet SE: Compression therapy in venous disease. *Phlebology* 2008; 23: 203–205.
- 19 Blevins S, Edwards S, Raskob G: Helical computed tomography and magnet resonance imaging: diagnosis of pulmonary embolism in symptomatic patients. *Curr Opin Hematol* 2003; 10: 345–350.
- 20 Brandjes DP, Bueller HR, Heijboer H, Huisman MV, de Rijk M, Jagt H, ten Cate JW: Randomised trial of effect of compression stockings in patients with symptomatic proximal-vein thrombosis. *Lancet* 1997; 349: 759–762.
- 21 Brill-Edwards P, Ginsberg JS, Gent M, Hirsh J, Burrows R, Kearon C, Geerts W, Kovacs M, Weitz JI, Robinson KS, Whittom R, Couture G: Safety of withholding heparin in pregnant women with a history of venous thromboembolism. Recurrence of Clot in This Pregnancy Study Group. *N Engl J Med* 2000; 343: 1439–1444.
- 22 British Thoracic Society of Care Committee Pulmonary Embolism Guideline Development Group: British Thoracic Society guidelines for the management of suspected acute pulmonary

**30 Literaturverzeichnis**

- embolism. *Thorax* 2003; 58: 470–483.
- 23 Brouwer JL, Lijfering WM, ten Cate MK, Kluin-Nelemans HC, Veeger NJ, van der Meer J: High long-term absolute risk of recurrent venous thromboembolism in patients with hereditary deficiencies of protein S, protein C or antithrombin. *Thromb Haemost* 2009; 101: 93–99.
- 24 Bueller HR, Davidson BL, Decousus H, Gallus A, Gent M, Piovella F, Prins MH, Raskob G, Segers AE, Cariou R, Leeuwenkamp O, Lensing AW: Fondaparinux or enoxaparin for the initial treatment of symptomatic deep venous thrombosis: a randomized trial. *Ann Intern Med* 2004; 140: 867–873.
- 25 Bueller HR, Davidson BL, Decousus H, Gallus A, Gent M, Piovella F, Prins MH, Raskob G, van den Berg-Segers AE, Cariou R, Leeuwenkamp O, Lensing AW: Subcutaneous fondaparinux versus intravenous unfractionated heparin in the initial treatment of pulmonary embolism. *N Engl J Med* 2003; 349: 1695–1702.
- 26 Bueller HR, Prins MH: Secondary prophylaxis with warfarin for venous thromboembolism. *N Engl J Med* 2003; 349: 702–704.
- 27 Bueller HR, Ten Cate-Hoek AJ, Hoes AW, Joore MA, Moons KG, Oudega R, Prins MH, Stoffers HE, Toll DB, van der Velde EF, van Weert HC: Safely ruling out deep venous thrombosis in primary care. *Ann Intern Med* 2009; 150: 229–235.
- 28 Carrier M, Le Gal G, Wells PS, Fergusson D, Ramsay T, Rodger MA: Systematic review: the Trousseau syndrome revisited: should we screen extensively for cancer in patients with venous thromboembolism? *Ann Intern Med* 2008; 149: 323–333.
- 29 Chan WS, Chunilal S, Lee A, Crowther M, Rodger M, Ginsberg JS: A red blood cell agglutination D-dimer test to exclude deep venous thrombosis in pregnancy. *Ann Intern Med* 2007; 147: 165–170.
- 30 Chartier L, Bera J, Delomez M, Asseman P, Beregi JP, Bauchart JJ, Warembourg H, Thery C: Free-floating thrombi in the right heart: diagnosis, management, and prognostic indexes in 38 consecutive patients. *Circulation* 1999; 99: 2779–2783.
- 31 Cogo A, Lensing AW, Koopman MM, Piovella F, Siragusa S, Wells PS, Villalta S, Bueller HR, Turpie AG, Prandoni P: Compression ultrasonography for diagnostic management of patients with clinically suspected deep vein thrombosis: prospective cohort study. *BMJ* 1998; 316: 17–20.
- 32 Cohn D, Vansenne F, de Borge C, Middeldorp S: Thrombophilia testing for prevention of recurrent venous thromboembolism. *Cochrane Database Syst Rev* 2009; CD007069.
- 33 Condliffe R, Kiely DG, Gibbs JS, Corris PA, Peacock AJ, Jenkins DP, Hodgkins D, Goldsmith K, Hughes RJ, Sheares K, Tsui SS, Armstrong IJ, Torpy C, Crackett R, Carlin CM, Das C, Coghlan JG, Pepke-Zaba J: Improved outcomes in medically and surgically treated chronic thromboembolic pulmonary hypertension. *Am J Respir Crit Care Med* 2008; 177: 1122–1127.
- 34 Cosmi B, Legnani C, Tosetto A, Pengo V, Ghirarduzzi A, Alatri A, Prisco D, Poli D, Tripodi A, Palareti G: Use of D-dimer testing to determine duration of anticoagulation, risk of cardiovascular events and occult cancer after a first episode of idiopathic venous thromboembolism: the extended follow-up of the PROLONG study. *J Thromb Thrombolysis* 2009; 28: 381–388.
- 35 Cueto SM, Cavanaugh SH, Benson RS, Redclift MS: Computed tomography scan versus ventilation-perfusion lung scan in the detection of pulmonary embolism. *J Emerg Med* 2001; 21: 155–164.
- 36 Dalen JE: Should patients with venous thromboembolism be screened for thrombophilia? *Am J Med* 2008; 121: 458–463.
- 37 Dalen JE, Alpert JS, Hirsh J: Thrombolytic therapy for pulmonary embolism: is it effective? Is it safe? When is it indicated? *Arch Intern Med* 1997; 157: 2550–2556.
- 38 Decousus H, Epinat M, Guillot K, Quenet S, Boissier C, Tardy B: Superficial vein thrombosis: risk factors, diagnosis, and treatment. *Curr Opin Pulm Med* 2003; 9: 393–397.
- 39 Decousus H, Leizorovicz A, Parent F, Page Y, Tardy B, Girard P, Laporte S, Faivre R, Charbonnier B, Barral FG, Huet Y, Simonneau G: A clinical trial of vena caval filters in the prevention of pulmonary embolism in patients with proximal deep-vein thrombosis. *Prevention du Risque d'Embolie Pulmonaire par Interruption Cave Study Group. N Engl J Med* 1998; 338: 409–415.
- 40 Di Nisio M, Wichers IM, Middeldorp S: Treatment for superficial thrombophlebitis of the leg. *Cochrane Database Syst Rev* 2007; CD004982.
- 41 Doyle RL, McCrory D, Chanick RN, Simonneau G, Conte J: Surgical treatments/interventions for pulmonary arterial

- hypertension: ACCP evidence-based clinical practice guidelines. *Chest* 2004; 126: 63S–71S.
- 42 Eichinger S: Diagnostic issues of VTE in pregnancy. *Thromb Res* 2009; 123 Suppl 2:S38–S40.
- 43 Eklof B, Arfvidsson B, Kistner RL, Masuda EM: Indications for surgical treatment of iliofemoral vein thrombosis. *Hematol Oncol Clin North Am* 2000; 14: 471–482.
- 44 Elias A, Mallard L, Elias M, Alquier C, Guidolin F, Gauthier B, Viard A, Mahouin P, Vinel A, Boccalon H: A single complete ultrasound investigation of the venous network for the diagnostic management of patients with a clinically suspected first episode of deep venous thrombosis of the lower limbs. *Thromb Haemost* 2003; 89: 221–227.
- 45 Fattorini A, Crippa L, Viganò DS, Pattarini E, D'Angelo A: Risk of deep vein thrombosis recurrence: high negative predictive value of D-dimer performed during oral anticoagulation. *Thromb Haemost* 2002; 88: 162–163.
- 46 Geersing GJ, Janssen KJ, Oudega R, Bax L, Hoes AW, Reitsma JB, Moons KG: Excluding venous thromboembolism using point of care D-dimer tests in outpatients: a diagnostic meta-analysis. *BMJ* 2009; 339: b2990.
- 47 Gerhardt A, Scharf RE, Beckmann MW, Struve S, Bender HG, Pillny M, Sandmann W, Zotz RB: Prothrombin and factor V mutations in women with a history of thrombosis during pregnancy and the puerperium. *N Engl J Med* 2000; 342: 374–380.
- 48 Gerlach H, Blaettler W: Kontrollierte Einführung der ambulanten Behandlung der akuten tiefen Beinvenenthrombose: Machbarkeitsstudie an 827 Patienten. *Phlebologie* 2002; 31: 77–84.
- 49 Ghaye B, Szapiro D, Mastora I, Delannoy V, Duhamel A, Remy J, Remy-Jardin M: Peripheral pulmonary arteries: how far in the lung does multi-detector row spiral CT allow analysis? *Radiology* 2001; 219: 629–636.
- 50 Gibson NS, Schellong SM, El Kheir DY, Beyer J, Gallus AS, Mc Rae S, Schutgens RE, Piovello F, Gerdes VE, Bueller HR: Safety and sensitivity of two ultrasound strategies in patients with clinically suspected deep venous thrombosis; a prospective management study. *J Thromb Haemost* 2009.
- 51 Gibson PS, Powrie R: Anticoagulants and pregnancy: when are they safe? *Cleve Clin J Med* 2009; 76: 113–127.
- 52 Gillet JL, Perrin MR, Allaert FA: Short-term and mid-term outcome of isolated symptomatic muscular calf vein thrombosis. *J Vasc Surg* 2007; 46: 513–519.
- 53 Ginsberg JS, Bates SM: Management of venous thromboembolism during pregnancy. *J Thromb Haemost* 2003; 1: 1435–1442.
- 54 Goldhaber SZ: Clinical overview of venous thromboembolism. *Vasc Med* 1998; 3: 35–40.
- 55 Goldhaber SZ: Pulmonary embolism. *N Engl J Med* 1998; 339: 93–104.
- 56 Goldhaber SZ: Echocardiography in the management of pulmonary embolism. *Ann Intern Med* 2002; 136: 691–700.
- 57 Gomez-Outes A, Lecumberri R, Lafuente-Guijosa A, Martinez-Gonzalez J, Carrasco P, Rocha E: Correlation between thrombus regression and recurrent venous thromboembolism. Examining venographic and clinical effects of low-molecular-weight heparins: a meta-analysis. *J Thromb Haemost* 2004; 2: 1581–1587.
- 58 Goodacre S, Sampson F, Stevenson M, Wailoo A, Sutton A, Thomas S, Locker T, Ryan A: Measurement of the clinical and cost-effectiveness of non-invasive diagnostic testing strategies for deep vein thrombosis. *Health Technol Assess* 2006; 10: 1–iv.
- 59 Goodacre S, Sampson F, Thomas S, van Beek E, Sutton A: Systematic review and meta-analysis of the diagnostic accuracy of ultrasonography for deep vein thrombosis. *BMC Med Imaging* 2005; 5: 6.
- 60 Goodacre S, Sampson FC, Sutton AJ, Mason S, Morris F: Variation in the diagnostic performance of D-dimer for suspected deep vein thrombosis. *QJM* 2005; 98: 513–527.
- 61 Goodacre S, Sutton AJ, Sampson FC: Meta-analysis: The value of clinical assessment in the diagnosis of deep venous thrombosis. *Ann Intern Med* 2005; 143: 129–139.
- 62 Goodman LR, Sostman HD, Stein PD, Woodard PK: CT venography: a necessary adjunct to CT pulmonary angiography or a waste of time, money, and radiation? *Radiology* 2009; 250: 327–330.
- 63 Grifoni S, Olivetto I, Cecchini P, Pieralli F, Camaiti A, Santoro G, Conti A, Agnelli G, Berni G: Short-term clinical outcome of patients with acute pulmonary embolism, normal blood pressure, and echocardiographic right ventricular dysfunction. *Circulation* 2000; 101: 2817–2822.
- 64 Grouzi E, Kyriakou E, Panagou I, Spiliotopoulou I: Fondaparinux for the Treat-

**32 Literaturverzeichnis**

- ment of Acute Heparin-Induced Thrombocytopenia: A Single-Center Experience. *Clin Appl Thromb Hemost* 2009.
- 65 Gulba DC, Schmid C, Borst HG, Lichtlen P, Dietz R, Luft FC: Medical compared with surgical treatment for massive pulmonary embolism. *Lancet* 1994; 343: 576–577.
- 66 Haas FJ, Schutgens RE, Biesma DH: An age-adapted approach for the use of D-dimers in the exclusion of deep venous thrombosis. *Am J Hematol* 2009; 84: 488–491.
- 67 Hach W, Hach-Wunderle V: Phlebography and sonography of the veins. Berlin-Heidelberg-New York, Springer, 1997.
- 68 Hach W, Hach-Wunderle V: Die phlebographische Untersuchung der Soleus- und Gastrocnemiusvenen. *Gefässchirurgie* 2002; 7: 31–38.
- 69 Hach W, Hach-Wunderle V, Praeve F: Wie lassen sich die Phlebogramme verbessern? *Gefässchirurgie* 2003; 8: 55–62.
- 70 Hajduk B, Tomkowski WZ, Malek G, Davidson BL: Vena cava filter occlusion and venous thromboembolism risk in persistently anticoagulated patients: A prospective, observational cohort study. *Chest* 2010; 137: 877–882.
- 71 Harenberg J: Fixed-dose versus adjusted-dose low molecular weight heparin for the initial treatment of patients with deep venous thrombosis. *Curr Opin Pulm Med* 2002; 8: 383–388.
- 72 Hargett CW, Tapson VF: Clinical probability and D-dimer testing: how should we use them in clinical practice? *Semin Respir Crit Care Med* 2008; 29: 15–24.
- 73 Heilmann L, Rath W, von Tempelhoff GF: Niedermolekulare Heparine in der Schwangerschaft. *Deutsches Ärzteblatt* 2002; 99: A424–A432.
- 74 Hirsh J, Dalen J, Anderson DR, Poller L, Bussey H, Ansell J, Deykin D: Oral anticoagulants: mechanism of action, clinical effectiveness, and optimal therapeutic range. *Chest* 2001; 119: 8S–21S.
- 75 Hoftman N: Venous thromboembolic disease and pregnancy. *N Engl J Med* 2009; 360: 639–640.
- 76 Hull R, Hirsh J, Sackett DL, Taylor DW, Carter C, Turpie AG, Powers P, Gent M: Clinical validity of a negative venogram in patients with clinically suspected venous thrombosis. *Circulation* 1981; 64: 622–625.
- 77 Hull RD, Pineo GF, Brant RF, Mah AF, Burke N, Dear R, Wong T, Cook R, Solymoss S, Poon MC, Raskob G: Long-term low-molecular-weight heparin versus usual care in proximal-vein thrombosis patients with cancer. *Am J Med* 2006; 119: 1062–1072.
- 78 Hunsaker AR, Zou KH, Poh AC, Trotman-Dickenson B, Jacobson FL, Gill RR, Goldhaber SZ: Routine pelvic and lower extremity CT venography in patients undergoing pulmonary CT angiography. *AJR Am J Roentgenol* 2008; 190: 322–326.
- 79 Hutten BA, Prins MH: Duration of treatment with vitamin K antagonists in symptomatic venous thromboembolism (Cochrane Review); 2004.
- 80 Imberti D, Di NM, Donati MB, Falanga A, Ghirarduzzi A, Guarneri D, Piovello F, Santoro RC, Baldini E, Zampogna S: Treatment of venous thromboembolism in patients with cancer: Guidelines of the Italian Society for Haemostasis and Thrombosis (SISST). *Thromb Res* 2009; 124: e32–e40.
- 81 Iorio A, Guercini F, Pini M: Low-molecular-weight heparin for the long-term treatment of symptomatic venous thromboembolism: meta-analysis of the randomized comparisons with oral anticoagulants. *J Thromb Haemost* 2003; 1: 1906–1913.
- 82 Kahn SR: Post-thrombotic syndrome after deep venous thrombosis: risk factors, prevention, and therapeutic options. *Clin Adv Hematol Oncol* 2009; 7: 433–435.
- 83 Kahn SR, Shrier I, Kearon C: Physical activity in patients with deep venous thrombosis: a systematic review. *Thromb Res* 2008; 122: 763–773.
- 84 Kalva SP, Jagannathan JP, Hahn PF, Wicky ST: Venous thromboembolism: indirect CT venography during CT pulmonary angiography – should the pelvis be imaged? *Radiology* 2008; 246: 605–611.
- 85 Kanne JP, Lalani TA: Role of computed tomography and magnetic resonance imaging for deep venous thrombosis and pulmonary embolism. *Circulation* 2004; 109: I15–I21.
- 86 Kasper W, Geibel A, Tiede N, Bassenge D, Kauder E, Konstantinides S, Meinertz T, Just H: Distinguishing between acute and subacute massive pulmonary embolism by conventional and Doppler echocardiography. *Br Heart J* 1993; 70: 352–356.
- 87 Kasper W, Konstantinides S, Geibel A, Olschewski M, Heinrich F, Grosser KD, Rauber K, Iversen S, Redecker M, Kienast J: Management strategies and determinants of outcome in acute major pulmonary embolism: results of a multicenter registry. *J Am Coll Cardiol* 1997; 30: 1165–1171.

- 88 Kasper W, Konstantinides S, Geibel A, Tiede N, Krause T, Just H: Prognostic significance of right ventricular afterload stress detected by echocardiography in patients with clinically suspected pulmonary embolism. *Heart* 1997; 77: 346–349.
- 89 Kearon C: Natural history of venous thromboembolism. *Circulation* 2003; 107: 122–130.
- 90 Kearon C: Balancing risks and benefits of extended anticoagulant therapy for idiopathic venous thrombosis. *J Thromb Haemost* 2009; 7 Suppl 1: 296–300.
- 91 Kearon C, Ginsberg JS, Douketis J, Crowther M, Brill-Edwards P, Weitz JI, Hirsh J: Management of suspected deep venous thrombosis in outpatients by using clinical assessment and D-dimer testing. *Ann Intern Med* 2001; 135: 108–111.
- 92 Kearon C, Ginsberg JS, Kovacs MJ, Anderson DR, Wells P, Julian JA, MacKinnon B, Weitz JI, Crowther MA, Dolan S, Turpie AG, Geerts W, Solymoss S, van NP, Demers C, Kahn SR, Kassis J, Rodger M, Hambleton J, Gent M: Comparison of low-intensity warfarin therapy with conventional-intensity warfarin therapy for long-term prevention of recurrent venous thromboembolism. *N Engl J Med* 2003; 349: 631–639.
- 93 Kearon C, Kahn SR, Agnelli G, Goldhaber S, Raskob GE, Comerota AJ: Antithrombotic therapy for venous thromboembolic disease: American College of Chest Physicians Evidence-Based Clinical Practice Guidelines (8th Edition). *Chest* 2008; 133: 454S–545S.
- 94 Keeling DM, Mackie IJ, Moody A, Watson HG: The diagnosis of deep vein thrombosis in symptomatic outpatients and the potential for clinical assessment and D-dimer assays to reduce the need for diagnostic imaging. *Br J Haematol* 2004; 124: 15–25.
- 95 Klok FA, Mos IC, Huisman MV: Brain-type natriuretic peptide levels in the prediction of adverse outcome in patients with pulmonary embolism: a systematic review and meta-analysis. *Am J Respir Crit Care Med* 2008; 178: 425–430.
- 96 Konstantinides S, Geibel A, Heusel G, Heinrich F, Kasper W: Heparin plus alteplase compared with heparin alone in patients with submassive pulmonary embolism. *N Engl J Med* 2002; 347: 1143–1150.
- 97 Konstantinides S, Geibel A, Kasper W, Olschewski M, Blumel L, Just H: Patent foramen ovale is an important predictor of adverse outcome in patients with major pulmonary embolism. *Circulation* 1998; 97: 1946–1951.
- 98 Konstantinides S, Janssens U, Mayer E, Hasenfuss G: Kommentar zu den ESC-Leitlinien „Guidelines on the Diagnosis and Management of Acute Pulmonary Embolism“. *Der Kardiologe* 2009; 3: 272–282.
- 99 Koopman MM, Prandoni P, Piovella F, Ockelford PA, Brandjes DP, van der Meer J, Gallus AS, Simonneau G, Chesterman CH, Prins MH: Treatment of venous thrombosis with intravenous unfractionated heparin administered in the hospital as compared with subcutaneous low-molecular-weight heparin administered at home. The Tasman Study Group. *N Engl J Med* 1996; 334: 682–687.
- 100 Kruij MJ, Leclercq MG, van der Heul C, Prins MH, Bueller HR: Diagnostic strategies for excluding pulmonary embolism in clinical outcome studies. A systematic review. *Ann Intern Med* 2003; 138: 941–951.
- 101 Kurkciyan I, Meron G, Sterz F, Janata K, Domanovits H, Holzer M, Berzlanovich A, Bankl HC, Laggner AN: Pulmonary embolism as a cause of cardiac arrest: presentation and outcome. *Arch Intern Med* 2000; 160: 1529–1535.
- 102 Lankeit M, Konstantinides S: Thrombolysis for pulmonary embolism: Past, present and future. *Thromb Haemost* 2010; 103: 877–883.
- 103 Larijader J, Blaettler W, Gloor B: Therapeutic concept for acute leg and pelvic venous thrombosis. *Acta Chir Belg* 2002; 102: 356–361.
- 104 Le Gal G, Kovacs MJ, Carrier M, Do K, Kahn SR, Wells PS, Anderson DA, Chagnon I, Solymoss S, Crowther M, Righini M, Perrier A, White RH, Vickers L, Rodger M: Validation of a diagnostic approach to exclude recurrent venous thromboembolism. *J Thromb Haemost* 2009; 7: 752–759.
- 105 Le Gal G, Righini M, Roy PM, Sanchez O, Aujesky D, Bounameaux H, Perrier A: Prediction of pulmonary embolism in the emergency department: the revised Geneva score. *Ann Intern Med* 2006; 144: 165–171.
- 106 Le Gal G, Righini M, Sanchez O, Roy PM, Baba-Ahmed M, Perrier A, Bounameaux H: A positive compression ultrasonography of the lower limb veins is highly predictive of pulmonary embolism on computed tomography in suspected patients. *Thromb Haemost* 2006; 95: 963–966.
- 107 Lee AY, Levine MN, Baker RI, Bowden C, Kakkar AK, Prins M, Rickles FR, Julian JA,

## 34 Literaturverzeichnis

- Haley S, Kovacs MJ, Gent M: Low-molecular-weight heparin versus a coumarin for the prevention of recurrent venous thromboembolism in patients with cancer. *N Engl J Med* 2003; 349: 146–153.
- 108 Levine M, Gent M, Hirsh J, Leclerc J, Anderson D, Weitz J, Ginsberg J, Turpie AG, Demers C, Kovacs M: A comparison of low-molecular-weight heparin administered primarily at home with unfractionated heparin administered in the hospital for proximal deep-vein thrombosis. *N Engl J Med* 1996; 334: 677–681.
- 109 Lijfering WM, Brouwer JL, Veeger NJ, Bank I, Coppens M, Middeldorp S, Hamulyak K, Prins MH, Bueller HR, van der Meer J: Selective testing for thrombophilia in patients with first venous thrombosis: results from a retrospective family cohort study on absolute thrombotic risk for currently known thrombophilic defects in 2479 relatives. *Blood* 2009; 113: 5314–5322.
- 110 Lindhoff-Last E, Luxembourg B: Evidence-based indications for thrombophilia screening. *Vasa* 2008; 37: 19–30.
- 111 Lualdi JC, Goldhaber SZ: Right ventricular dysfunction after acute pulmonary embolism: pathophysiologic factors, detection, and therapeutic implications. *Am Heart J* 1995; 130: 1276–1282.
- 112 Lutter KS, Kerr TM, Roeder-sheimer LR, Lohr JM, Sampson MG, Cranley JJ: Superficial thrombophlebitis diagnosed by duplex scanning. *Surgery* 1991; 110: 42–46.
- 113 Lyon SM, Riojas GE, Uberoi R, Patel J, Lipp ME, Plant GR, De Gregorio MA, Gunther RW, Voorhees WD, McCann-Brown JA: Short- and long-term retrievability of the Celect vena cava filter: results from a multi-institutional registry. *J Vasc Interv Radiol* 2009; 20: 1441–1448.
- 114 Marik PE, Plante LA: Venous thromboembolic disease and pregnancy. *N Engl J Med* 2008; 359: 2025–2033.
- 115 Mathis G, Blank W, Reissig A, Lechleitner P, Reuss J, Schuler A, Beckh S: Thoracic ultrasound for diagnosing pulmonary embolism: a prospective multicenter study of 352 patients. *Chest* 2005; 128: 1531–1538.
- 116 Meyer G, Marjanovic Z, Valcke J, Lorcerie B, Gruel Y, Solal-Celigny P, Le Maignan C, Extra JM, Cottu P, Farge D: Comparison of low-molecular-weight heparin and warfarin for the secondary prevention of venous thromboembolism in patients with cancer: a randomized controlled study. *Arch Intern Med* 2002; 162: 1729–1735.
- 117 Mills TD, Chan O, Matson M: The use of vena caval filters. *Hosp Med* 2001; 62: 327–331.
- 118 Miniati M, Pistolesi M, Marini C, Di RG, Formichi B, Prediletto R, Allesscia G, Tonelli L, Sostman HD, Giuntini C: Value of perfusion lung scan in the diagnosis of pulmonary embolism: results of the Prospective Investigative Study of Acute Pulmonary Embolism Diagnosis (PISA-PED). *Am J Respir Crit Care Med* 1996; 154: 1387–1393.
- 119 Miniati M, Prediletto R, Formichi B, Marini C, Di RG, Tonelli L, Allesscia G, Pistolesi M: Accuracy of clinical assessment in the diagnosis of pulmonary embolism. *Am J Respir Crit Care Med* 1999; 159: 864–871.
- 120 Mismetti P, Quenet S, Levine M, Merli G, Decousus H, Derobert E, Laporte S: Enoxaparin in the treatment of deep vein thrombosis with or without pulmonary embolism: an individual patient data meta-analysis. *Chest* 2005; 128: 2203–2210.
- 121 Monreal M, Lensing AW, Prins MH, Bonet M, Fernandez-Llamazares J, Muchart J, Prandoni P, Jimenez JA: Screening for occult cancer in patients with acute deep vein thrombosis or pulmonary embolism. *J Thromb Haemost* 2004; 2: 876–881.
- 122 Morse M: Establishing a normal range for D-dimer levels through pregnancy to aid in the diagnosis of pulmonary embolism and deep vein thrombosis. *J Thromb Haemost* 2004; 2: 1202–1204.
- 123 Musset D, Parent F, Meyer G, Maitre S, Girard P, Leroyer C, Revel MP, Carrette MF, Laurent M, Charbonnier B, Laurent F, Mal H, Nonent M, Lancar R, Grenier P, Simonneau G: Diagnostic strategy for patients with suspected pulmonary embolism: a prospective multicentre outcome study. *Lancet* 2002; 360: 1914–1920.
- 124 Nettelblatt E, Wuppermann T: Klinische Untersuchungen der tiefen Beinvenenthrombose; in Wuppermann T, Richter A, (eds): Thrombose und Thrombosefolgen. Konstanz: Schnetztor, 1991.
- 125 Niemann T, Egelhof T, Bongartz G: Transthoracic sonography for the detection of pulmonary embolism – a meta-analysis. *Ultraschall Med* 2009; 30: 150–156.
- 126 Nilsson T, Mare K, Carlsson A: Value of structured clinical and scintigraphic protocols in acute pulmonary embolism. *J Intern Med* 2001; 250: 213–218.

- 127 O'Meara JJ, McNutt RA, Evans AT, Moore SW, Downs SM: A decision analysis of streptokinase plus heparin as compared with heparin alone for deep-vein thrombosis. *N Engl J Med* 1994; 330: 1864–1869.
- 128 Palareti G, Legnani C, Cosmi B, Guazzaloca G, Cini M, Mattarozzi S: Poor anticoagulation quality in the first 3 months after unprovoked venous thromboembolism is a risk factor for long-term recurrence. *J Thromb Haemost* 2005; 3: 955–961.
- 129 Palareti G, Legnani C, Cosmi B, Guazzaloca G, Pancani C, Coccheri S: Risk of venous thromboembolism recurrence: high negative predictive value of D-dimer performed after oral anticoagulation is stopped. *Thromb Haemost* 2002; 87: 7–12.
- 130 Partsch H, Blaettler W: Compression and walking versus bed rest in the treatment of proximal deep venous thrombosis with low molecular weight heparin. *J Vasc Surg* 2000; 32: 861–869.
- 131 Pengo V, Lensing AW, Prins MH, Marchiori A, Davidson BL, Tiozzo F, Albanese P, Biasiolo A, Pegoraro C, Iliceto S, Prandoni P: Incidence of chronic thromboembolic pulmonary hypertension after pulmonary embolism. *N Engl J Med* 2004; 350: 2257–2264.
- 132 Pengo V, Ruffatti A, Legnani C, Gresele P, Barcellona D, Erba N, Testa S, Marongiu F, Bison E, Denas G, Banzato A, Padayattil JS, Iliceto S: Clinical course of high risk patients diagnosed with Antiphospholipid Syndrome (APS). *J Thromb Haemost* 2009.
- 133 Perkins JM, Magee TR, Galland RB: Phlegmasia caerulea dolens and venous gangrene. *Br J Surg* 1996; 83: 19–23.
- 134 Perrier A, Desmarais S, Miron MJ, de Moerloose P, Lepage R, Slosman D, Didier D, Unger PF, Patenaude JV, Bounameaux H: Non-invasive diagnosis of venous thromboembolism in outpatients. *Lancet* 1999; 353: 190–195.
- 135 Perrier A, Howarth N, Didier D, Loubeyre P, Unger PF, de Moerloose P, Slosman D, Junod A, Bounameaux H: Performance of helical computed tomography in unselected outpatients with suspected pulmonary embolism. *Ann Intern Med* 2001; 135: 88–97.
- 136 Perrier A, Roy PM, Aujesky D, Chagnon I, Howarth N, Gourdiere AL, Leftheriotis G, Barghouth G, Cornuz J, Hayoz D, Bounameaux H: Diagnosing pulmonary embolism in outpatients with clinical assessment, D-dimer measurement, venous ultrasound, and helical computed tomography: a multicenter management study. *Am J Med* 2004; 116: 291–299.
- 137 Perrier A, Roy PM, Sanchez O, Le Gal G, Meyer G, Gourdiere AL, Furber A, Revel MP, Howarth N, Davido A, Bounameaux H: Multidetector-row computed tomography in suspected pulmonary embolism. *N Engl J Med* 2005; 352: 1760–1768.
- 138 Piccioli A, Lensing AW, Prins MH, Falanga A, Scannapieco GL, Ieran M, Cigolini M, Ambrosio GB, Monreal M, Girolami A, Prandoni P: Extensive screening for occult malignant disease in idiopathic venous thromboembolism: a prospective randomized clinical trial. *J Thromb Haemost* 2004; 2: 884–889.
- 139 Pillny M, Sandmann W, Luther B, Mueller BT, Tutschek B, Gerhardt A, Zotz RB, Scharf RE: Deep venous thrombosis during pregnancy and after delivery: indications for and results of thrombectomy. *J Vasc Surg* 2003; 37: 528–532.
- 140 Pinede L, Duhaut P, Cucherat M, Ninet J, Pasquier J, Boissel JP: Comparison of long versus short duration of anticoagulant therapy after a first episode of venous thromboembolism: a meta-analysis of randomized, controlled trials. *J Intern Med* 2000; 247: 553–562.
- 141 Plate G, Eklof B, Norgren L, Ohlin P, Dahlstrom JA: Venous thrombectomy for iliofemoral vein thrombosis-10-year results of a prospective randomised study. *Eur J Vasc Endovasc Surg* 1997; 14: 367–374.
- 142 Prandoni P, Lensing AW, Bernardi E, Villalta S, Bagatella P, Girolami A: The diagnostic value of compression ultrasonography in patients with suspected recurrent deep vein thrombosis. *Thromb Haemost* 2002; 88: 402–406.
- 143 Prandoni P, Lensing AW, Prins MH, Frulla M, Marchiori A, Bernardi E, Tormene D, Mosena L, Pagnan A, Girolami A: Below-knee elastic compression stockings to prevent the post-thrombotic syndrome: a randomized, controlled trial. *Ann Intern Med* 2004; 141: 249–256.
- 144 Prandoni P, Tormene D, Dalla VF, Concolato A, Pesavento R: D-dimer as an adjunct to compression ultrasonography in patients with suspected recurrent deep vein thrombosis. *J Thromb Haemost* 2007; 5: 1076–1077.
- 145 Prins MH, Hutten BA, Koopman MM, Bueller HR: Long-term treatment of venous

**36 Literaturverzeichnis**

- thromboembolic disease. *Thromb Haemost* 1999; 82: 892–898.
- 146 Prisco D, Grifoni E: The role of D-dimer testing in patients with suspected venous thromboembolism. *Semin Thromb Hemost* 2009; 35: 50–59.
- 147 Prologo JD, Glauser J: Variable diagnostic approach to suspected pulmonary embolism in the ED of a major academic tertiary care center. *Am J Emerg Med* 2002; 20: 5–9.
- 148 Puls M, Dellas C, Lankeit M, Olschewski M, Binder L, Geibel A, Reiner C, Schaefer K, Hasenfuss G, Konstantinides S: Heart-type fatty acid-binding protein permits early risk stratification of pulmonary embolism. *Eur Heart J* 2007; 28: 224–229.
- 149 Raptopoulos V, Boiselle PM: Multi-detector row spiral CT pulmonary angiography: comparison with single-detector row spiral CT. *Radiology* 2001; 221: 606–613.
- 150 Rath W, Heilmann L: Thrombophile Risikofaktoren und Schwangerschaftskomplikationen. *Frauenarzt* 2002; 43: 537–546.
- 151 Reekers JA, Baarslag HJ, Koolen MG, Van DO, van Beek EJ: Mechanical thrombectomy for early treatment of massive pulmonary embolism. *Cardiovasc Intervent Radiol* 2003; 26: 246–250.
- 152 Reissig A, Kroegel C: Therapeutic approaches to acute pulmonary embolism. *Internist* 2004; 45: 540–548.
- 153 Ridker PM, Goldhaber SZ, Danielson E, Rosenberg Y, Eby CS, Deitcher SR, Cushman M, Moll S, Kessler CM, Elliott CG, Paulson R, Wong T, Bauer KA, Schwartz BA, Miletich JP, Bounameaux H, Glynn RJ: Long-term, low-intensity warfarin therapy for the prevention of recurrent venous thromboembolism. *N Engl J Med* 2003; 348: 1425–1434.
- 154 Riess H, Koppenhagen K, Tolle A, Kemkes-Matthes B, Grave M, Patek F, Drexler M, Siemens HJ, Harenberg J, Weidinger G, Brom J, Haas S: Fixed-dose, body weight-independent subcutaneous low molecular weight heparin Certoparin compared with adjusted-dose intravenous unfractionated heparin in patients with proximal deep venous thrombosis. *Thromb Haemost* 2003; 90: 252–259.
- 155 Righini M: Is it worth diagnosing and treating distal deep vein thrombosis? No. *J Thromb Haemost* 2007; 5 Suppl 1: 55–59.
- 156 Righini M, Aujesky D, Roy PM, Cornuz J, de Moerloose P, Bounameaux H, Perrier A: Clinical usefulness of D-dimer depending on clinical probability and cutoff value in outpatients with suspected pulmonary embolism. *Arch Intern Med* 2004; 164: 2483–2487.
- 157 Righini M, Bounameaux H: Clinical relevance of distal deep vein thrombosis. *Curr Opin Pulm Med* 2008; 14: 408–413.
- 158 Righini M, Le Gal G, Aujesky D, Roy PM, Sanchez O, Verschuren F, Kossovsky M, Bressollette L, Meyer G, Perrier A, Bounameaux H: Complete venous ultrasound in outpatients with suspected pulmonary embolism. *J Thromb Haemost* 2009; 7: 406–412.
- 159 Righini M, Perrier A, de Moerloose P, Bounameaux H: D-Dimer for venous thromboembolism diagnosis: 20 years later. *J Thromb Haemost* 2008; 6: 1059–1071.
- 160 Roy PM, Meyer G, Vielle B, Le Gal G, Verschuren F, Carpentier F, Leveau P, Furber A: Appropriateness of diagnostic management and outcomes of suspected pulmonary embolism. *Ann Intern Med* 2006; 144: 157–164.
- 161 Sampson FC, Goodacre SW, Thomas SM, van Beek EJ: The accuracy of MRI in diagnosis of suspected deep vein thrombosis: systematic review and meta-analysis. *Eur Radiol* 2007; 17: 175–181.
- 162 Sanchez O, Trinquart L, Collobet I, Durieux P, Huisman MV, Chatellier G, Meyer G: Prognostic value of right ventricular dysfunction in patients with haemodynamically stable pulmonary embolism: a systematic review. *Eur Heart J* 2008; 29: 1569–1577.
- 163 Schaefer-Prokop C, Prokop M: CTPA for the diagnosis of acute pulmonary embolism during pregnancy. *Eur Radiol* 2008; 18: 2705–2708.
- 164 Schellong SM: Complete compression ultrasound for the diagnosis of venous thromboembolism. *Curr Opin Pulm Med* 2004; 10: 350–355.
- 165 Schellong SM: Distal DVT: worth diagnosing? Yes. *J Thromb Haemost* 2007; 5 Suppl 1: 51–54.
- 166 Schellong SM: Venous ultrasonography in symptomatic and asymptomatic patients: an updated review. *Curr Opin Pulm Med* 2008; 14: 374–380.
- 167 Schellong SM: Ultrasound investigation of vessels supplying the extremities. *Radiologe* 2009; 49: 1005–1015.
- 168 Schellong SM, Gerlach H, Hach-Wunderle V, Rabe E, Riess H, Carnarius H, Eberle S, Bauersachs R: Diagnosis of deep-vein thrombosis: Adherence to guidelines and outcomes in real-world health

- care. *Thromb Haemost* 2009; 102: 1234–1240.
- 169 Schellong SM, Schwarz T, Halbritter K, Beyer J, Siegert G, Oettler W, Schmidt B, Schroeder HE: Complete compression ultrasonography of the leg veins as a single test for the diagnosis of deep vein thrombosis. *Thromb Haemost* 2003; 89: 228–234.
- 170 Schoepf UJ, Holzknicht N, Helmberger TK, Crispin A, Hong C, Becker CR, Reiser MF: Subsegmental pulmonary emboli: improved detection with thin-collimation multi-detector row spiral CT. *Radiology* 2002; 222: 483–490.
- 171 Schueller-Weidekamm C, Schaefer-Prokop CM, Weber M, Herold CJ, Prokop M: CT angiography of pulmonary arteries to detect pulmonary embolism: improvement of vascular enhancement with low kilovoltage settings. *Radiology* 2006; 241: 899–907.
- 172 Schulman S, Beyth RJ, Kearon C, Levine MN: Hemorrhagic complications of anticoagulant and thrombolytic treatment: American College of Chest Physicians Evidence-Based Clinical Practice Guidelines (8th Edition). *Chest* 2008; 133: 257S–298S.
- 173 Schwarz T, Romahn K, Schellong SM: The value of compression ultrasound of the calf veins in patients with acute pulmonary embolism. *Haemostaseologie* 2004; 24: A63.
- 174 Schwarz T, Schmidt B, Hohlein U, Beyer J, Schroeder HE, Schellong SM: Eligibility for home treatment of deep vein thrombosis: prospective study. *BMJ* 2001; 322: 1212–1213.
- 175 Sevestre MA, Labarere J, Casez P, Bressollette L, Taiar M, Pernod G, Quere I, Bosson JL: Accuracy of complete compression ultrasound in ruling out suspected deep venous thrombosis in the ambulatory setting. A prospective cohort study. *Thromb Haemost* 2009; 102: 166–172.
- 176 Shivakumar SP, Anderson DR, Couban S: Catheter-associated thrombosis in patients with malignancy. *J Clin Oncol* 2009; 27: 4858–4864.
- 177 Siebenhofer A, Rakovac I, Kleespies C, Piso B, Didjurgeit U: Self-management of oral anticoagulation reduces major outcomes in the elderly. A randomized controlled trial. *Thromb Haemost* 2008; 100: 1089–1098.
- 178 Simonneau G, Sors H, Charbonnier B, Page Y, Laaban JP, Azarian R, Laurent M, Hirsch JL, Ferrari E, Bosson JL, Mottier D, Beau B: A comparison of low-molecular-weight heparin with unfractionated heparin for acute pulmonary embolism. The THESEE Study Group. *Tinzaparine ou Heparine Standard: Evaluations dans l'Embolie Pulmonaire*. *N Engl J Med* 1997; 337: 663–669.
- 179 Simpson EL, Stevenson MD, Rawdin A, Papaioannou D: Thrombophilia testing in people with venous thromboembolism: Systematic review and cost-effectiveness analysis. *Health Technol Assess* 2009; 13: 1–91.
- 180 Spyropoulos AC: Upper vs. lower extremity deep vein thrombosis: outcome definitions of venous thromboembolism for clinical predictor rules or risk factor analyses in hospitalized patients. *J Thromb Haemost* 2009; 7: 1041–1042.
- 181 Stein PD, Fowler SE, Goodman LR, Gottschalk A, Hales CA, Hull RD, Leeper KV, Jr., Popovich J, Jr., Quinn DA, Sos TA, Sostman HD, Tapson VF, Wakefield TW, Weg JG, Woodard PK: Multidetector computed tomography for acute pulmonary embolism. *N Engl J Med* 2006; 354: 2317–2327.
- 182 Stein PD, Henry JW: Prevalence of acute pulmonary embolism among patients in a general hospital and at autopsy. *Chest* 1995; 108: 978–981.
- 183 Stein PD, Hull RD, Patel KC, Olson RE, Ghali WA, Brant R, Biel RK, Bharadia V, Kalra NK: D-dimer for the exclusion of acute venous thrombosis and pulmonary embolism: a systematic review. *Ann Intern Med* 2004; 140: 589–602.
- 184 Stein PD, Woodard PK, Weg JG, Wakefield TW, Tapson VF, Sostman HD, Sos TA, Quinn DA, Leeper KV, Jr., Hull RD, Hales CA, Gottschalk A, Goodman LR, Fowler SE, Buckley JD: Diagnostic pathways in acute pulmonary embolism: recommendations of the PIOPED II Investigators. *Radiology* 2007; 242: 15–21.
- 185 Stevens SM, Elliott CG, Chan KJ, Egger MJ, Ahmed KM: Withholding anticoagulation after a negative result on duplex ultrasonography for suspected symptomatic deep venous thrombosis. *Ann Intern Med* 2004; 140: 985–991.
- 186 Strandness DE, Jr., Langlois Y, Cramer M, Randlett A, Thiele BL: Long-term sequelae of acute venous thrombosis. *JAMA* 1983; 250: 1289–1292.
- 187 Subramaniam RM, Heath R, Chou T, Cox K, Davis G, Swarbrick M: Deep venous thrombosis: withholding anticoagulation therapy after negative complete lower limb US findings. *Radiology* 2005; 237: 348–352.
- 188 Sullivan V, Denk PM, Sonnad SS, Eagleton MJ, Wakefield

**38 Literaturverzeichnis**

- TW: Ligation versus anticoagulation: treatment of above-knee superficial thrombophlebitis not involving the deep venous system. *J Am Coll Surg* 2001; 193: 556–562.
- 189 Superficial Thrombophlebitis Treated by Enoxaparin Study Group: A pilot randomized double-blind comparison of a low-molecular-weight heparin, a nonsteroidal anti-inflammatory agent, and placebo in the treatment of superficial vein thrombosis. *Arch Intern Med* 2003; 163: 1657–1663.
- 190 Sutter ME, Turnipseed SD, Diercks DB, Samuel P, White RH: Venous ultrasound testing for suspected thrombosis: incidence of significant non-thrombotic findings. *J Emerg Med* 2009; 36: 55–59.
- 191 Tack D, de Maertelaer V, Geveno PA: Dose reduction in multidetector CT using attenuation-based online tube current modulation. *Am J Roentgenol* 2003; 181: 331–334.
- 192 Tan M, van Rooden CJ, Westerbeek RE, Huisman MV: Diagnostic management of clinically suspected acute deep vein thrombosis. *Br J Haematol* 2009; 146: 347–360.
- 193 Tapson VF, Witty LA: Massive pulmonary embolism. Diagnostic and therapeutic strategies. *Clin Chest Med* 1995; 16: 329–340.
- 194 Thomas SM, Goodacre SW, Sampson FC, van Beek EJ: Diagnostic value of CT for deep vein thrombosis: results of a systematic review and meta-analysis. *Clin Radiol* 2008; 63: 299–304.
- 195 Torbicki A, Galie N, Covezzoli A, Rossi E, De RM, Goldhaber SZ: Right heart thrombi in pulmonary embolism: results from the International Cooperative Pulmonary Embolism Registry. *J Am Coll Cardiol* 2003; 41: 2245–2251.
- 196 Torbicki A, Perrier A, Konstantinides S, Agnelli G, Galie N, Pruszczyk P, Bengel F, Brady AJ, Ferreira D, Janssens U, Klepetko W, Mayer E, Remy-Jardin M, Bassand JP, Vahanian A, Camm J, De CR, Dean V, Dickstein K, Filippatos G, Funck-Brentano C, Hellemans I, Kristensen SD, McGregor K, Sechtem U, Silber S, Tendera M, Widimsky P, Zamorano JL, Zamorano JL, Andreotti F, Ascherman M, Athanassopoulos G, De SJ, Fitzmaurice D, Forster T, Heras M, Jondeau G, Kjeldsen K, Knuuti J, Lang I, Lenzen M, Lopez-Sendon J, Nihoyannopoulos P, Perez IL, Schwehr U, Torracca L, Vachery JL: Guidelines on the diagnosis and management of acute pulmonary embolism: the Task Force for the Diagnosis and Management of Acute Pulmonary Embolism of the European Society of Cardiology (ESC). *Eur Heart J* 2008; 29: 2276–2315.
- 197 Tutschek B, Struve S, Goecke T, Pillny M, Zotz R, Gerhardt A, Beckmann M: Clinical risk factors for deep venous thrombosis in pregnancy and the puerperium. *J Perinat Med* 2002; 30: 367–370.
- 198 van Beek EJ, Brouwers EM, Song B, Bongaerts AH, Oudkerk M: Lung scintigraphy and helical computed tomography for the diagnosis of pulmonary embolism: a meta-analysis. *Clin Appl Thromb Hemost* 2001; 7: 87–92.
- 199 van den Belt AG, Prins MH, Lensing AW, Castro AA, Clark OA, Atallah AN, Burihan E: Fixed dose subcutaneous low molecular weight heparins versus adjusted dose unfractionated heparin for venous thromboembolism. *Cochrane Database Syst Rev* 2000; CD001100.
- 200 van der Heijden JF, Hutten BA, Bueller HR, Prins MH: Vitamin K antagonists or low-molecular-weight heparin for the long term treatment of symptomatic venous thromboembolism. *Cochrane Database Syst Rev* 2002; CD002001.
- 201 van Dongen CJ, Mac Gillavry MR, Prins MH: Once versus twice daily LMWH for the initial treatment of venous thromboembolism. *Cochrane Database Syst Rev* 2003; CD003074.
- 202 van Dongen CJ, van den Belt AG, Prins MH, Lensing AW: Fixed dose subcutaneous low molecular weight heparins versus adjusted dose unfractionated heparin for venous thromboembolism. *Cochrane Database Syst Rev* 2004; CD001100.
- 203 van Dongen CJ, Vink R, Hutten BA, Bueller HR, Prins MH: The incidence of recurrent venous thromboembolism after treatment with vitamin K antagonists in relation to time since first event: a meta-analysis. *Arch Intern Med* 2003; 163: 1285–1293.
- 204 van Doornaal FF, Raskob GE, Davidson BL, Decousus H, Galus A, Lensing AW, Piovella F, Prins MH, Bueller HR: Treatment of venous thromboembolism in patients with cancer: subgroup analysis of the Matisse clinical trials. *Thromb Haemost* 2009; 101: 762–769.
- 205 van Belle A, Bueller HR, Huisman MV, Huisman PM, Kaasjager K, Kamphuisen PW, Kramer MH, Kruij MJ, Kwakkel-van Erp JM, Leebeek FW, Nijkeuter M, Prins MH, Sohne M, Tick LW: Effective-

- ness of managing suspected pulmonary embolism using an algorithm combining clinical probability, D-dimer testing, and computed tomography. *JAMA* 2006; 295: 172–179.
- 206 Verhovsek M, Douketis JD, Yi Q, Shrivastava S, Tait RC, Baglin T, Poli D, Lim W: Systematic review: D-dimer to predict recurrent disease after stopping anticoagulant therapy for unprovoked venous thromboembolism. *Ann Intern Med* 2008; 149: 481–90, W94.
- 207 Vieillard-Baron A, Qanadli SD, Antakly Y, Fourme T, Loubieres Y, Jardin F, Dubourg O: Transesophageal echocardiography for the diagnosis of pulmonary embolism with acute cor pulmonale: a comparison with radiological procedures. *Intensive Care Med* 1998; 24: 429–433.
- 208 Wacker P, Wacker R, Werdan K, Hahneemann T, Gromann C, Janata K, Hahlweg K, Kreft H-U, Zink-Wohlfart C, Tilhein P: Acute pulmonary embolism: right heart strain, age, clinical course, blood pressure, and presence of left heart failure are predictors of mortality. Results of a multicentre registry. *Clin Res Cardiol* 2009; 98 Suppl 1: 1.
- 209 Wacker P, Wacker R, Kreft H-U, et al.: Akute Lungenembolie: Der echokardiographische Rechtsherz-Score ist nicht nur Prädiktor der Krankenhaussterblichkeit, sondern auch Prädiktor der 6-Monats-Sterblichkeit. *Intensivmedizin* 2004; 41: 270.
- 210 Wacker P, Wacker R, Kreft H-U, et al.: Akute Lungenembolie: Die meisten Patienten weisen für die Diagnosestellung charakteristische Symptome auf. Ein Algorithmus für die Krankenhausnotaufnahme bzw. den Patient-Arzt-Primärkontakt wird vorgeschlagen. *Intensivmedizin* 2004; 41: 283.
- 211 Wan S, Quinlan DJ, Agnelli G, Eikelboom JW: Thrombolysis compared with heparin for the initial treatment of pulmonary embolism: a meta-analysis of the randomized controlled trials. *Circulation* 2004; 110: 744–749.
- 212 Warkentin TE: Heparin-induced thrombocytopenia: yet another treatment paradox? *Thromb Haemost* 2001; 85: 947–949.
- 213 Warkentin TE, Cook DJ: Current perspective of venous thrombosis in the upper extremity: a rebuttal. *J Thromb Haemost* 2009; 7: 237–238.
- 214 Warkentin TE, Greinacher A, Koster A, Lincoff AM: Treatment and prevention of heparin-induced thrombocytopenia: American College of Chest Physicians Evidence-Based Clinical Practice Guidelines (8th Edition). *Chest* 2008; 133: 340S–380S.
- 215 Wells PS: Integrated strategies for the diagnosis of venous thromboembolism. *J Thromb Haemost* 2007; 5 Suppl 1: 41–50.
- 216 Wells PS, Anderson DR, Bormanis J, Guy F, Mitchell M, Gray L, Clement C, Robinson KS, Lewandowski B: Value of assessment of pretest probability of deep-vein thrombosis in clinical management. *Lancet* 1997; 350: 1795–1798.
- 217 Wells PS, Anderson DR, Rodger M, Forgie M, Kearon C, Dreyer J, Kovacs G, Mitchell M, Lewandowski B, Kovacs MJ: Evaluation of D-dimer in the diagnosis of suspected deep-vein thrombosis. *N Engl J Med* 2003; 349: 1227–1235.
- 218 Wells PS, Anderson DR, Rodger M, Stiell I, Dreyer JF, Barnes D, Forgie M, Kovacs G, Ward J, Kovacs MJ: Excluding pulmonary embolism at the bedside without diagnostic imaging: management of patients with suspected pulmonary embolism presenting to the emergency department by using a simple clinical model and d-dimer. *Ann Intern Med* 2001; 135: 98–107.
- 219 Wells PS, Anderson DR, Rodger MA, Forgie MA, Florack P, Touchie D, Morrow B, Gray L, O'Rourke K, Wells G, Kovacs J, Kovacs MJ: A randomized trial comparing 2 low-molecular-weight heparins for the outpatient treatment of deep vein thrombosis and pulmonary embolism. *Arch Intern Med* 2005; 165: 733–738.
- 220 Wells PS, Forster AJ: Thrombolysis in deep vein thrombosis: is there still an indication? *Thromb Haemost* 2001; 86: 499–508.
- 221 Wells PS, Ginsberg JS, Anderson DR, Kearon C, Gent M, Turpie AG, Bormanis J, Weitz J, Chamberlain M, Bowie D, Barnes D, Hirsh J: Use of a clinical model for safe management of patients with suspected pulmonary embolism. *Ann Intern Med* 1998; 129: 997–1005.
- 222 Wells PS, Hirsh J, Anderson DR, Lensing AW, Foster G, Kearon C, Weitz J, D'Ovidio R, Cogo A, Prandoni P: Accuracy of clinical assessment of deep-vein thrombosis. *Lancet* 1995; 345: 1326–1330.
- 223 White RH: The epidemiology of venous thromboembolism. *Circulation* 2003; 107: I4–I8.
- 224 Wildberger JE, Mahnken AH, Das M, Kuttner A, Lell M, Gunther RW: CT imaging in acute pulmonary embolism: diagnostic strategies. *Eur Radiol* 2005; 15: 919–929.